УДК 343.575.2+615.212.7+614.283+616.24-073.756.5-002+616-08-035+304.2(3)

ЛЕГОЧНЫЕ ОСЛОЖНЕНИЯ У МОЛОДЫХ ВЗРОСЛЫХ ПРИ УПОТРЕБЛЕНИИ НАРКОТИЧЕСКИХ ВЕЩЕСТВ: ОБЗОР ЛИТЕРАТУРЫ И КЛИНИЧЕСКИЕ НАБЛЮДЕНИЯ

© Наталья Сергеевна Яковлева, Александра Анатольевна Сперанская

Первый Санкт-Петербургский государственный медицинский университет им. академика И.П. Павлова. 197022, Санкт-Петербург, ул. Льва Толстого, д. 6–8

Контактная информация: Наталья Сергеевна Яковлева — к.м.н., врач-рентгенолог. E-mail: nataljayakovleva@yandex.ru

Поступила: 09.12.2021 **Одобрена: 07.02.2022** **Принята к печати: 15.03.2022**

Резюме. Цель работы — анализ возможных вариантов легочных осложнений при употреблении запрещенных препаратов (наркотиков) с помощью компьютерной томографии на основании данных литературы и собственных наблюдений. Злоупотребление наркотиками продолжает неуклонно расти во всем мире, а преобладающее количество наркозависимых — это молодые люди, включая подростков. Возникающие при употреблении наркотиков осложнения могут затрагивать любые органы и системы. Респираторные осложнения могут возникать при использовании всех групп наркотических веществ (опиаты, кокаин, амфетамины, марихуана и многие другие), характер которых во многом зависит от используемого препарата, примесей в нем и способа введения. Легочные осложнения могут затрагивать верхние дыхательные пути, паренхиму легких, легочную сосудистую сеть, плевру и протекать как в острой, так и в хронической форме. Отсутствие патогномоничных клинических, лабораторных, радиологических и гистологических признаков поражения легких, обусловленных приемом наркотических веществ, существенно затрудняет диагностику. Осведомленность об особенностях визуализации легочных осложнений, индуцированных приемом наркотиков, наиболее часто встречающихся формах и редких вариантах поражения важна для рентгенолога, поскольку первопричина может быть неизвестна, а различные осложнения могут сочетаться.

Ключевые слова: наркотические вещества; героин; кокаин; метадон; компьютерная томография; острый респираторный дистресс-синдром.

PULMONARY COMPLICATIONS IN YOUNG ADULTS WITH DRUG USE: A REVIEW OF THE LITERATURE AND CLINICAL OBSERVATIONS

© Natalia S. Yakovleva, Aleksandra A. Speranskaya

First Saint-Petersburg State Medical University. 197022, Saint-Petersburg, ul. Leo Tolstoy, d. 6–8

Contact information: Natalia S. Yakovleva — PhD radiologist. E-mail: nataljayakovleva@yandex.ru

Received: 09.12.2021 **Revised: 07.02.2022** **Accepted: 15.03.2022**

Summary. The aim of the work was to analyze possible variants of pulmonary complications in the use of illicit drugs (drugs) using computed tomography, based on literature data and our own observations. Drug abuse continues to rise steadily throughout the world, and the majority of drug addicts are young people, including adolescents. Complications arising from the use of drugs can affect any organs and systems. Respiratory complications can occur when using all groups of narcotic substances (opiates, cocaine, amphetamines, marijuana and many others), the nature of which largely depends on the drug used, the impurities in it and the route of administration. Pulmonary complications can affect the upper respiratory tract, lung parenchyma, pulmonary vasculature, pleura and occur in both acute and chronic forms. The absence of pathognomonic clinical, laboratory, radiological and histological signs of lung damage caused by the use of narcotic substances significantly complicates the diagnosis. Awareness of the visualization features of drug-induced pulmonary complications, the most common forms and rare lesions is important for the radiologist, since the underlying cause may not be known, and various complications may be combined.

Key words: narcotic substances; heroin; cocaine; methadone; computed tomography; acute respiratory distress syndrome.

ВВЕДЕНИЕ

В последние десятилетия происходит рост употребления наркотиков во всем мире и связанный с этим рост госпитализаций, передозировок и смертей [3, 4]. Примерно 16 млн людей в возрасте 15–64 лет регулярно употребляют запрещенные наркотики [2]. В структуре групп людей, употребляющих наркотики, наибольшую часть составляют молодые люди. Среди подросткового населения (15–17 лет) в 2020 г. в Российской Федерации зарегистрирован 431 случай отравлений наркотическими веществами, показатель отравлений на 100 тыс. подросткового населения составляет 9,8. По данным федерального государственного бюджетного учреждения «Российский центр судебно-медицинской экспертизы» Минздрава России, число умерших от потребления наркотиков в Российской Федерации в 2020 г. составило 7366 человек, что на 16,1% больше по сравнению с 2019 г. (6344 человек).

Помимо употребления запрещенных наркотических веществ наблюдается нелекарственное использование нескольких классов рецептурных препаратов (опиоидные анальгетики, бензодиазепины, анксиолитические и седативные гипнотики) [5].

Опиаты — алкалоиды, выделяемые из опиумного мака (морфин, кодеин, тебаин). Полусинтетические опиоиды (героин (диацетилморфин)) — химически модифицированные опиаты. Синтетические опиоиды (метадон) — химические соединения, не имеющие отношения к опиатам, но способные связываться с опиатными рецепторами и оказывать сходное действие [18]. Наибольшее токсикологическое значение в настоящее время имеет синтетический опиоид метадон [7, 8].

На долю внутривенного введения приходится около 80% общего числа случаев употребления опиоидных наркотических веществ, а доля интраназального употребления составляет около 15%. Следует отметить, что на клиническую картину указанные пути введения практически не влияют, отражаясь, в основном, на скорости наступления наркотического (токсического) эффекта [8, 9].

Кокаин — алкалоид, выделяемый из листьев южноамериканского растения *Erythroxylon Coca*. Обычно кокаин вводят интраназально, внутривенно, нередко смешивая с героином, при курении, в виде кожных аппликаций. При различных путях введения формируются различные концентрации кокаина в плазме, что имеет крайне важное клиническое значение. «Крэк» — наркотик, который изготавливается на основе кокаина и используется для курения.

Марихуана остается наиболее популярным и часто используемым наркотиком в мире. Легализация во многих странах привела к мнению, что курение марихуаны имеет минимальные неблагоприятные последствия для здоровья и привело к росту использования в последние десятилетия.

В течение последних десятилетий на рынке распространенных ранее наркотических веществ отмечается появление новых синтетических психоактивных веществ, таких как синтетические каннабиноиды (синтетическая марихуана («спайсы», «миксы»)); синтетические катиноны («соли»); амфетаминоподобные стимуляторы и эйфоретики, аналоги экстази; синтетические галлюциногены (аналоги псилоцибина или LSD) [19].

И для России, и для стран Запада характерно употребление традиционных наркотиков совместно с «новыми», более дешевыми синтетическими аналогами с большим количеством примесей (кислоты, основания и другие органические и летучие растворители, включая уксусный ангидрид, уксусную кислоту, хлористоводородную кислоту, бикарбонат натрия, йод, красный фосфор, ацетат свинца, бензин, эфир, краска и т.д.) [19].

В литературе можно найти работы, посвященные анализу возможных форм поражения легких при употреблении запрещенных наркотических веществ той или иной группы (табл. 1) [11].

В таблице 1 представлены суммарные данные о наиболее часто встречаемых формах легочных осложнений в зависимости от способа введения и действующего наркотического вещества. Наряду с этим, в литературе опубликованы результаты различных исследований, а также сообщения об отдельных клинических случаях, описывающих более редкие, но возможные варианты поражения легких. К ним можно отнести различные виды интерстициальных пневмоний, в том числе эозинофильные пневмонии, васкулиты, гиперчувствительный пневмонит, тромбоэмболия легочной артерии и другие [20, 21].

ОБЗОР И КЛИНИЧЕСКИЕ СЛУЧАИ. НЕКАРДИОГЕННЫЙ ОТЕК ЛЕГКИХ

Наркотические анальгетики (такие как героин, морфин, метадон) являются наиболее распространенными препаратами, вызывающими некардиогенный отек легких (острый респираторный дистресс-синдром — ОРДС), который часто выявляется при вскрытиях пациентов с острыми наркотическими отравлениями, механизм которого до конца остается неясным [1, 10, 12]. В начальной стадии он носит нейрогенный характер и проявляется уменьшением глубины и частоты дыхания, что обусловлено уменьшением чувствительности дыхательного центра к углекислому газу.

Таблица 1

Обобщенные данные о респираторных осложнениях, вызванных конкретным препаратом

Наркотик	Способ введения	Осложнение
Кокаин	Любой	Отек легких (некардиогенный и кардиогенный), легочное кровоизлияние
Кокаин	Носовая инсуффляция	Перфорация носовой перегородки или «кокаиновый нос», эпиглоттит, синусит, аспирация, бронхит
Алкалоидный кокаин («крэк»)	Курение или вдыхание	Пневмоторакс, пневмомедиастинум, эпиглоттит, синусит, аспирация, бронхит
Амфетамины	Любой	Отек легких (некардиогенный и кардиогенный), легочное кровоизлияние
Опиаты	Любой	Аспирационная пневмония, некардиогенный отек легких
Марихуана	Курение или вдыхание	Буллы верхней доли, пневмоторакс, пневмомедиастинум
Любые	Внутривенный	Аспирационная или липоидная пневмония
Нитриты	Вдыхание	Бактериальная пневмония, эмболия легочной артерии, септические эмболы, эмпиема, пневмоторакс, буллезная эмфизема верхней доли
Рецептурные лекарства для приема внутрь	Внутривенный	Гранулематоз легких (например, талькоз), легочная гипертензия, буллезная эмфизема верхней доли, панацинарная эмфизема нижней доли при внутривенном применении метилфенидата

В дальнейшем к центральным механизмам развития острой дыхательной недостаточности присоединяется легочное поражение, которое имеет многокомпонентный характер: анафилактическая реакция, бронхоспазм, артериальная гипоксемия, увеличение проницаемости капилляров и интерстициальный отек, не исключая возможного прямого токсического действия наркотического вещества на легочную ткань [9]. Определенную роль играет влияние всплеска эндогенных сывороточных катехоламинов, который может привести к изменениям в сердечно-легочной гемодинамике [6]. Кроме того, ряд исследователей приходит к мнению, что в возникновении ОРДС при передозировках наркотиком может играть введение налоксона, использующегося в качестве антидотной терапии.

С патологоанатомической точки зрения большинство клинических случаев ОРДС гистологически будут иметь диффузное альвеолярное повреждение. К другим видам гистологических изменений, встречающихся в клинически установленных случаях ОРДС, относятся острая эозинофильная пневмония, организующаяся пневмония, а также диффузное альвеолярное кровоизлияние.

При поступлении у молодой женщины на фоне передозировки героином и этанолом с клинической картиной нарастающей дыхательной недостаточности по данным компьютерной томографии ведущим лучевым симптомом являлись симметричные распространенные изменения по типу «матового стекла» без отчетливого градиента распределения, деформация легочного рисунка по типу «булыжной мостовой» в виде подчеркнутости границ вторичных легочных долек и пятнистым «географическим» распределением участков «матового стекла», что соответствовало компьютерно-томографическому (КТ) паттерну диффузного альвеолярного повреждения (рис. 1).

ОРДС — клиническое понятие, поэтому выделить специфический КТ-признак невозможно. Ряд авторов рассматривают отек легких и дистресс-синдром как два синдрома острой респираторной недостаточности, сходные по патогенезу, клиническим проявлениям и рентгенологической картине. ОРДС рассматривается как отек легких, развивающийся в условиях выраженной интоксикации и повреждения альвеолярного эпителия, поэтому выделение критериев дифференциальной рентгенодиагностики считается весьма ненадежным, поскольку они могут встречаться при обоих состояниях [32]. На наш взгляд, выделение КТ-паттерна диффузного альвеолярного повреждения у пациентов с ОРДС при передозировке наркотических веществ, который не встречается у пациентов при кардиогенном отеке легких, является важным моментом дифференциальной рентгенодиагностики некардиогенного отека легких. Стоит отметить, что пациентам с некардиогенным отеком легких требуется более длительная поддержка аппарата искусственной вентиляции легких, и они имеют более неблагоприятный прогноз, в особенности при сочетании с септическими осложнениями [32].

КАРДИОГЕННЫЙ ОТЕК ЛЕГКИХ

В литературе встречаются сообщения о возможном развитии как некардиогенного, так и кардиогенного отека легких при внутривенном злоупотреблении амфетамина, кокаина и курении крэк-кокаина

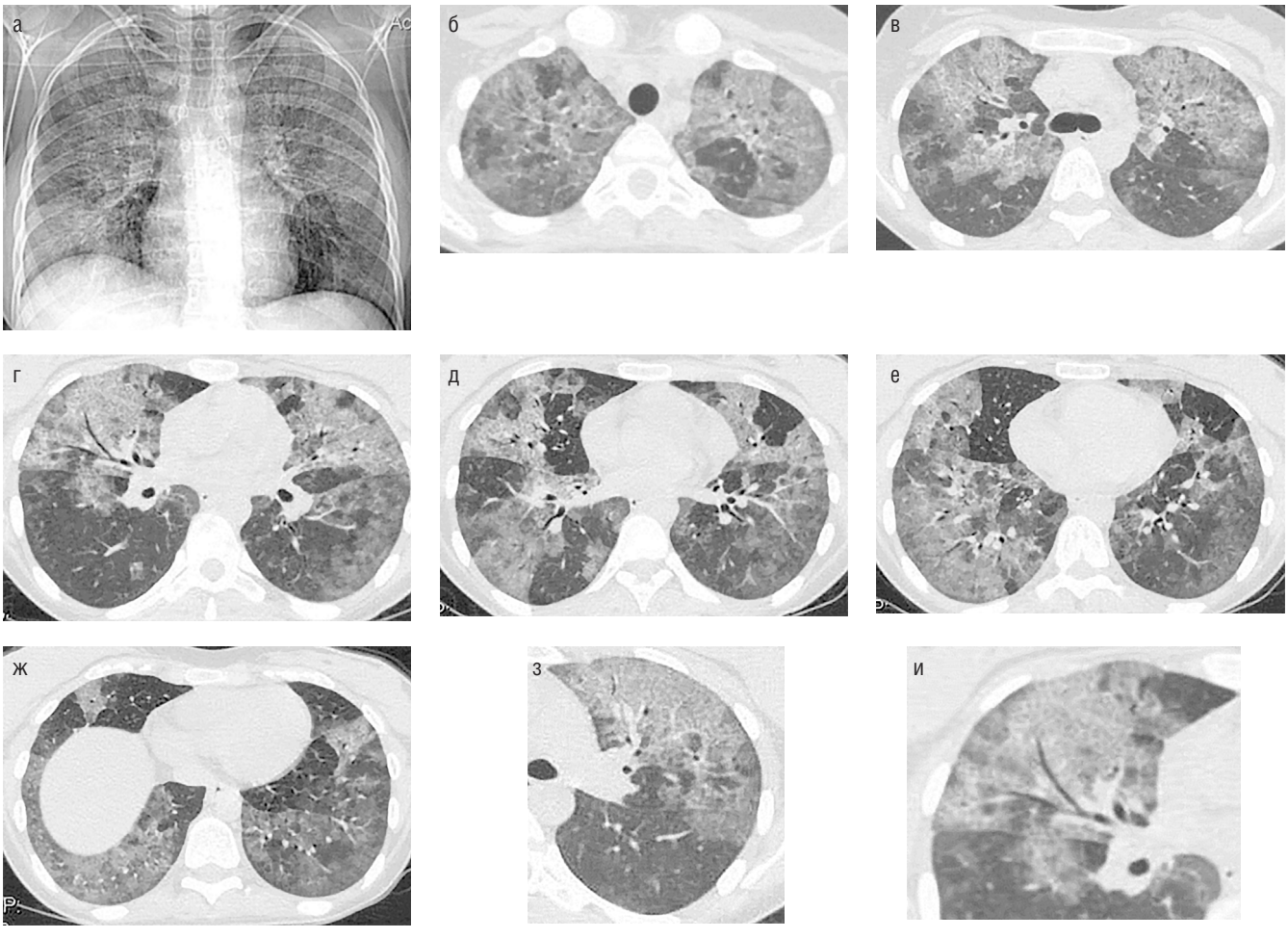

Рис. 1. Пациентка К., 22 года, передозировка героином и этанолом: *а–ж* **— определяются двусторонние диффузные интерстициальные изменения с пятнистым характером распределения, подчеркнутостью границ вторичных легочных долек (КТ-паттерн «булыжной мостовой»)**

[11, 13]. Отек легких, связанный с передозировкой кокаина, по данным серии вскрытий, был причиной смерти в 77–85% случаев [14]. Патогенез кокаин-индуцированного отека легких является комплексным и многофакторным. Отек легких может быть результатом дисфункции левого желудочка, вызванной или миокардиальной ишемией из-за коронарного вазоспазма, или интенсивным сужением периферических сосудов из-за симпатической стимуляции [15]. Инфаркт миокарда, аритмия и дилатационная кардиомиопатия могут быть факторами, способствующими возникновению кардиогенного отека легких.

В отличие от кардиогенного отека легких немедикаментозной природы, плевральный выпот и кардиомегалия могут отсутствовать. Это обусловлено тем, что при кардиогенном отеке легких, вызванном медикаментозной острой ишемией миокарда или медикаментозной сердечной аритмией, размер сердца может быть нормальным [11].

Одним из частых осложнений, которое можно наблюдать у пациентов с отеком легких на фоне передозировки наркотиков, является аспирационная пневмония. По результатам сравнительного исследования данных посмертной компьютерной томографии и данных аутопсий, аспирация встречалась в 66% случаев, наряду с отеком легких [1]. Смертность от аспирации зависит от химических, физических свойств аспирата и его объема [31]. Как и в случае аспирационных пневмоний при других состояниях, при передозировке наркотиков чаще всего поражаются зависимые части легкого в положении лежа на спине (верхние и задние сегменты верхних долей и верхушечные сегменты нижних долей) [11].

Радиологические проявления кардиогенного отека легких могут отличаться на разных стадиях отека и быть полиморфными. В начальной стадии при интерстициальном отеке легких чаще всего выявляется утолщение центрального (за счет увеличения диаметра сосудов) и междолькового интерстиция (отек), участки снижения пневматизации по типу «матового стекла». По мере прогрессирования в стадии

альвеолярного отека отмечается нарастание протяженности зон «матового стекла», появление участков консолидации легочной ткани, в том числе с перибронховаскулярным характером распределения. Характерен градиент распределения изменений с нарастанием к задним субплевральным отделам легких. Плевральные выпоты являются частым сопутствующим признаком при кардиогенном отеке легких.

При компьютерной томографии грудной клетки у молодого мужчины с клинической картиной острой дыхательной недостаточности на фоне отравления амфетамином определялись двусторонние распространенные зоны снижения пневматизации по типу «матового стекла» с характерным градиентом распределения изменений, субтотальная консолидация легочной ткани верхней доли справа, двусторонний плевральный выпот (больше справа), расширение левого желудочка (рис. 2). На фоне терапии при контрольном исследовании выявлен полный регресс изменений в легких.

СЕПТИЧЕСКАЯ ЭМБОЛИЯ

Септическая эмболия (СЭ) — одно из самых тяжелых легочных осложнений при внутривенном злоупотреблении наркотических веществ [22]. По данным Е.Б. Клестер и соавт., у пациентов с СЭ в 72,2% развивается ОРДС, что требует госпитализации в отделения реанимации и дыхательной поддержки (ИВЛ), более длительного нахождения в стационаре и обусловливает высокую смертность (31,8%) от

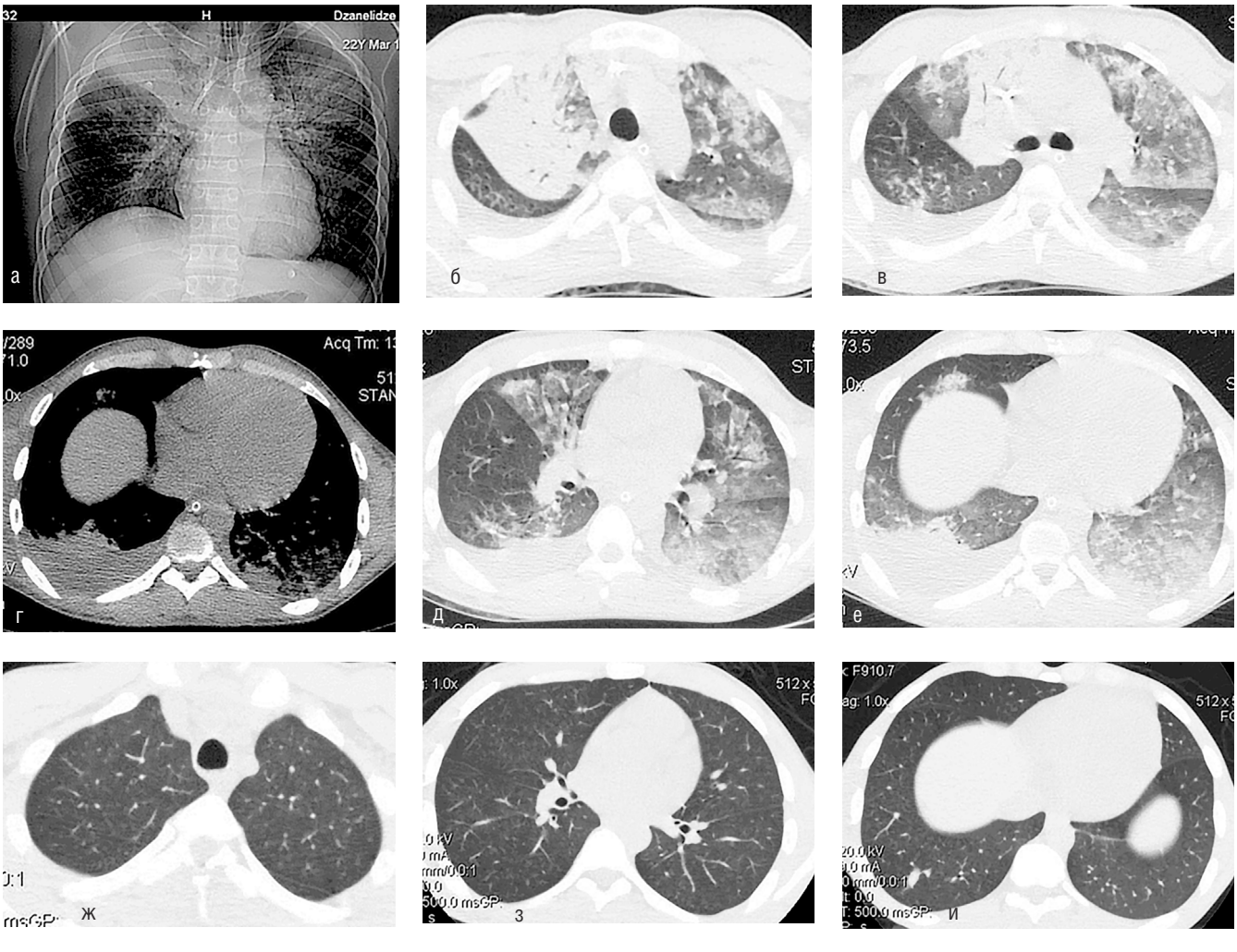

Рис. 2. Пациент Р., 22 года, кардиогенный отек легких, аспирационная пневмония, вызванные приемом амфетамина. Динамика на фоне терапии: *а–е* — двусторонние интерстициальные изменения по типу «матового стекла» с нарастанием к задним субплевральным отделам (*е*); плевральный выпот с коллабированием прилежащей легочной ткани (*г*); расширение левого желудочка (*г*); субтотальная консолидация верхней доли правого легкого (*а, б, в*); *ж–и* — полный регресс интерстициальных изменений, плеврального выпота, восстановление пневматизации верхней доли правого легкого

септического шока [24]. СЭ чаще встречается у потребителей инъекционных наркотиков с прогрессирующей иммуносупрессией ВИЧ ($CD4^+ < 200$ клеток/мм^3) [23].

Наиболее часто СЭ сопутствует инфекционному эндокардиту, возникающему за счет бактериальной эмболизации из микроабсцессов внутри крупных периферических тромбированных вен. Эмболический сгусток вызывает инфаркт в сосудистой легочной сети, а содержащиеся в нем микроорганизмы способствуют возникновению очагового абсцесса [25].

В большинстве случаев у больных с наркоманией поражается трикуспидальный клапан (26–80%), у остальных пациентов эта локализация при инфекционном эндокардите встречается в единичных случаях [22] (рис. 3).

Радиологически септическая эмболия проявляется как двусторонний процесс в легких, характеризующийся наличием округлых очагов и фокусов консолидации легочной ткани с нечеткими контурами и преимущественным периферическим расположением (рис. 3, *а–в*). В ряде случаев можно проследить связь с сосудом, так называемый питающий сосуд. При проведении контрастного исследования наблюдается неравномерность контрастирования очагов, преобладание в центральных отделах показателей пониженной плотности, что свидетельствует о начальном этапе распада легочной ткани (рис. 3, *г–е*). Кроме того, при проведении КТ-ангиографии может отмечаться расширение легочной артерии (рис. 3, *г*), наличие внутрипросветных тромботических масс в ее ветвях. Тромбоэмболия крупных ветвей легочной артерии — нередкое осложнение при СЭ, что обусловлено не только непосредственной обтурацией просвета сосуда эмболом, но и активацией свертывающей системы крови с развитием локального тромбоза.

Очаги могут обнаруживаться на разных этапах развития, наряду с фокусами консолидации могут выявляться очаги с полостями деструкции. Вместе с изменениями в паренхиме легких могут быть отмечены кардиомегалия (расширение камер сердца) (рис. 3, *д*), плевральный выпот (рис. 3, *д*, *е*), а при наличии септицемии — очаговые изменения других органов в зоне сканирования (печень, селезенка).

ЭОЗИНОФИЛЬНАЯ ПНЕВМОНИЯ, ГИПЕРЧУВСТВИТЕЛЬНЫЙ ПНЕВМОНИТ

По многочисленным литературным данным, привычное курение марихуаны связано в первую очередь с симптомами острого и хронического бронхита и не предрасполагает к развитию клинически значимой ХОБЛ. Есть данные о корреляции курения марихуаны и апикальной эмфиземы с образованием больших булл, особенно у молодых пациентов, с развитием вторичного пневмоторакса (марихуановое легкое) [26, 30]. Но кроме хорошо изученных и наиболее частых легочных

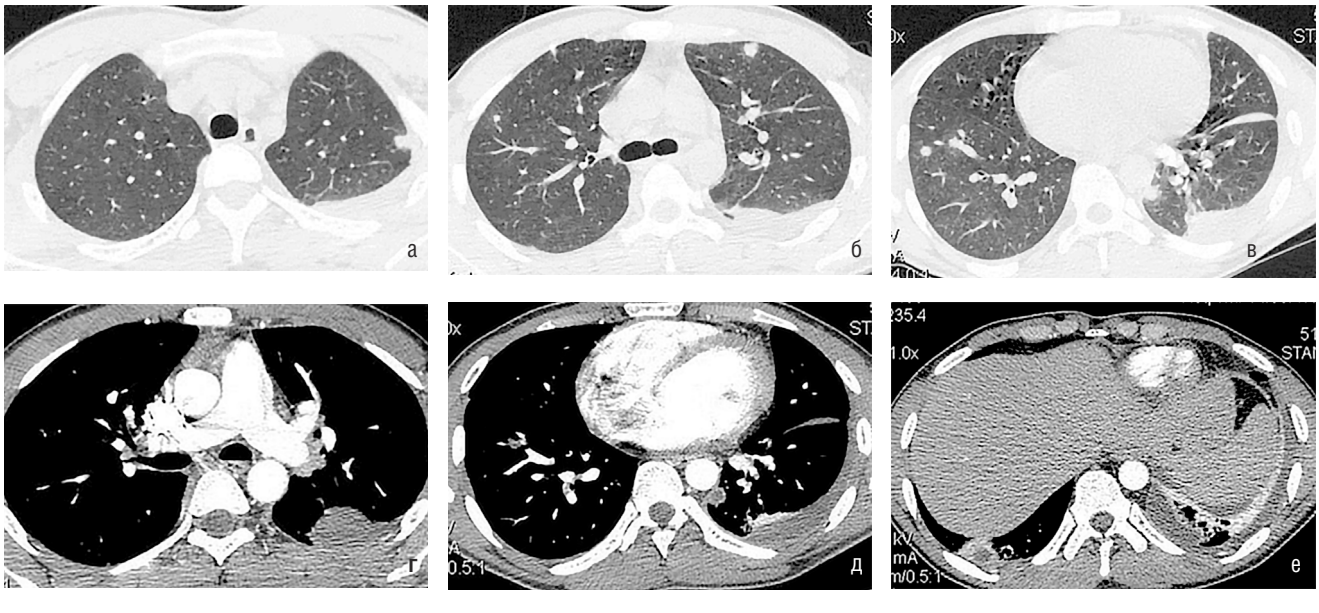

Рис. 3. Пациент Б., 23 года, септическая эмболия, инъекционное употребление производных кокаина: *а–в* — двусторонние очаги с нечеткими контурами, преимущественно в периферических отделах легких; *г–е* — при внутривенном болюсном контрастном исследовании отмечается неравномерное накопление контрастного вещества очагами (*д*, *е*); плевральный выпот (*д*, *е*); расширение легочной артерии (*г*)

осложнений при курении марихуаны, встречаются сообщения о возможном развитии таких изменений, как эозинофильная пневмония [27, 28]. Описаны случаи гиперчувствительного пневмонита и силико-индуцированных пневмокониозов у подростков после употребления марихуаны, подтвержденные данными биопсии [29].

Рентгенологически эозинофильная пневмония характеризуется двусторонними легочными инфильтратами (рис. 4, *а*, *б*, *в*) при подостром течении процесса и наличием диффузного «матового стекла» при остром процессе. Легочные инфильтраты часто округлой формы, имеют тенденцию к периферическому расположению, могут отличаться по плотности (фокусы «матового стекла», смешанного характера вплоть до несегментарных зон консолидации), с тенденцией к преобладанию в верхних и средних отделах легких (рис. 4, *а*, *б*, *в*). При хроническом течении процесса могут появляться ретикулярные изменения, ателектазы. Есть данные о возможном наличии плеврального выпота, лимфаденопатии средостения.

РАЗЛИЧНЫЕ ВИДЫ ИНТЕРСТИЦИАЛЬНЫХ ПНЕВМОНИЙ

«Новые» виды синтетических наркотиков и используемые для их приготовления примеси, различные сочетания действующих веществ позволяют рассматривать хроническое поражение легких при длительном злоупотреблении как вариант токсических изменений в легких. При этом основным токсическим воздействием будет обладать не основной наркотик (кокаин, амфетамин и др.), а дополнительные химические компоненты. Кроме этого, длительно употребляющий наркотики пациент чаще всего использует различные группы препаратов, зачастую сочетая их, что может усугублять токсические эффекты.

Таким образом, основной фактор, вызывающий легочное осложнение, не может быть установлен достоверно, а клинико-рентгенологические проявления в легких могут быть представлены любой известной формой токсичности, в том числе различными видами интерстициальных пневмоний.

Характер течения интерстициальных процессов в легких токсического генеза разнообразен, возможен неблагоприятный прогноз в виде прогрессирующего фиброза легких (рис. 5).

На рисунке 5 представлено динамическое наблюдение молодого мужчины, длительно употребляющего инъекционные и ингаляционные наркотики, с жалобами на выраженную прогрессирующую одышку. При первичном обследовании на КТ грудной клетки в апикальных отделах легких определяются крупные буллы, участки парасептальной и в меньшей степени центриацинарной эмфиземы. Кроме того, в верхних отделах с обеих сторон выявляются непротяженные участки утолщения плевры, плевропульмональные тяжи, единичные участки по типу «матового стекла» в периферических отделах легких. При повторном исследовании через 7 месяцев определяется выраженное нарастание двусторонних плевропульмональных изменений (утолщение плевры, многочисленные пульмональные грубые тяжи, утолщения по междолевой плевре) с увеличением размеров крупных булл и деформацией формы средостения (тракционного характера), диффузное снижение пневматизации по типу «матового стекла» во всех отделах легких. Отмечается появление не визуализируемых ранее перибронховаскулярных фиброзных изменений в прикорневых отделах легких. Клинико-рентгенологически установлен диагноз прогрессирующего фиброзирующего процесса в легких токсического генеза (ведущий КТ-паттерн — плевропаренхимальный фиброэластоз); прогноз заболевания — неблагоприятный.

Другим вариантом поражения являлось развитие организующейся пневмонии (рис. 6).

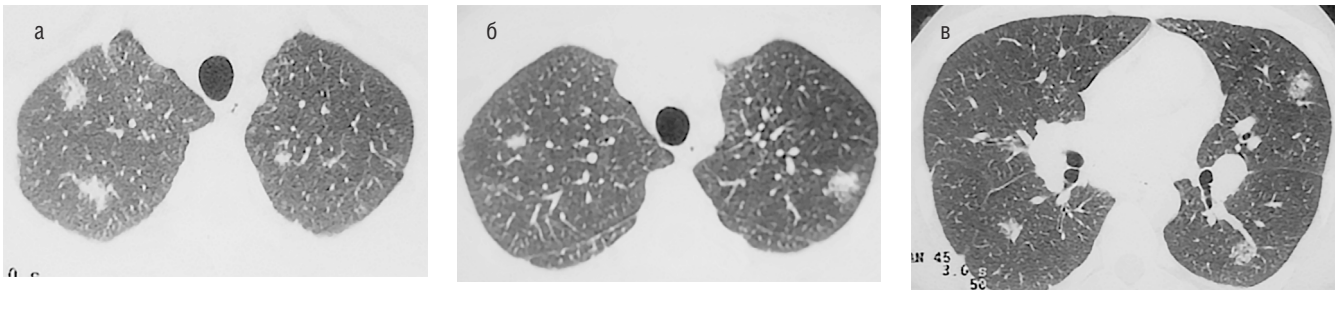

Рис. 4. Пациент Н., 23 года, курение марихуаны, эозинофильная пневмония: *а*, *б*, *в* **— двусторонние фокусы уплотнения легочной ткани по типу «матового стекла» и смешанного характера, с преимущественным расположением в периферических отделах верхних и средних легочных полей; признаки умеренной лимфаденопатии (*в*)**

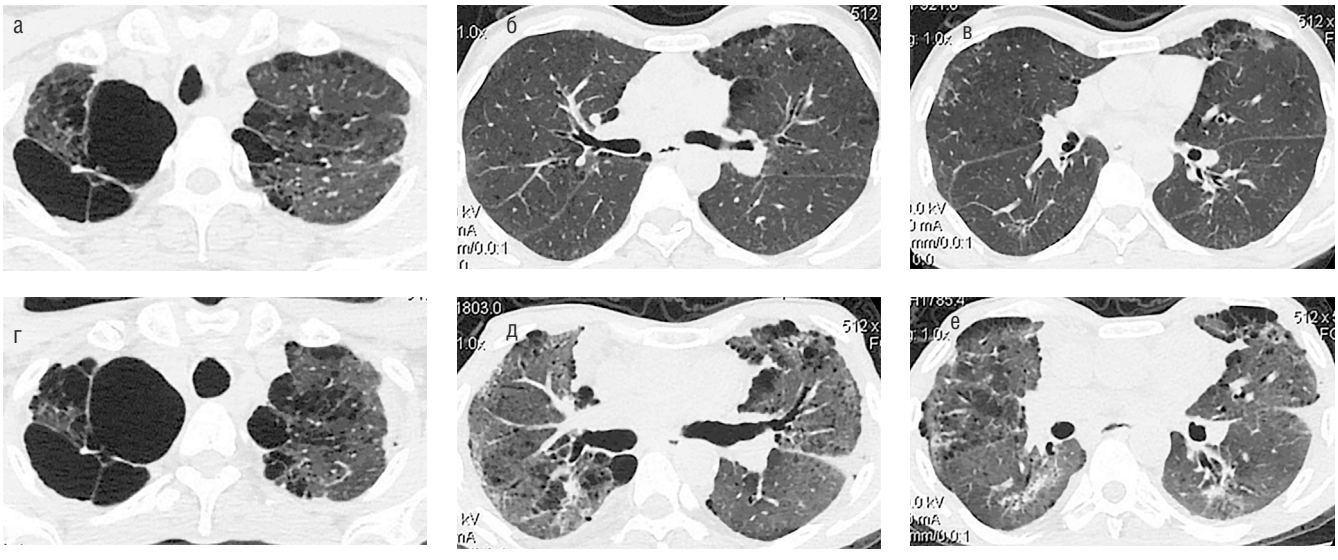

Рис. 5. Пациент А., 36 лет, инъекционные (метадон) и ингаляционные наркотики: *а–в* — при первичном исследовании выявляются крупные буллы в апикальных отделах легких (*а*), пневроапикальные уплотнения и тяжи (*а*), непротяженные периферические участки по типу «матового стекла» (*б*, *в*); *г–е* — при контрольном исследовании через 7 месяцев выявляется увеличение размеров булл (*г*), выраженное нарастание плевропульмональных уплотнений и тяжей (*г*, *д*, *е*), деформация контуров и девиация средостения (*д*, *е*), появление диффузного «матового стекла» (*д*, *е*) и фиброзной деформации прикорневых отделов легких (*е*)

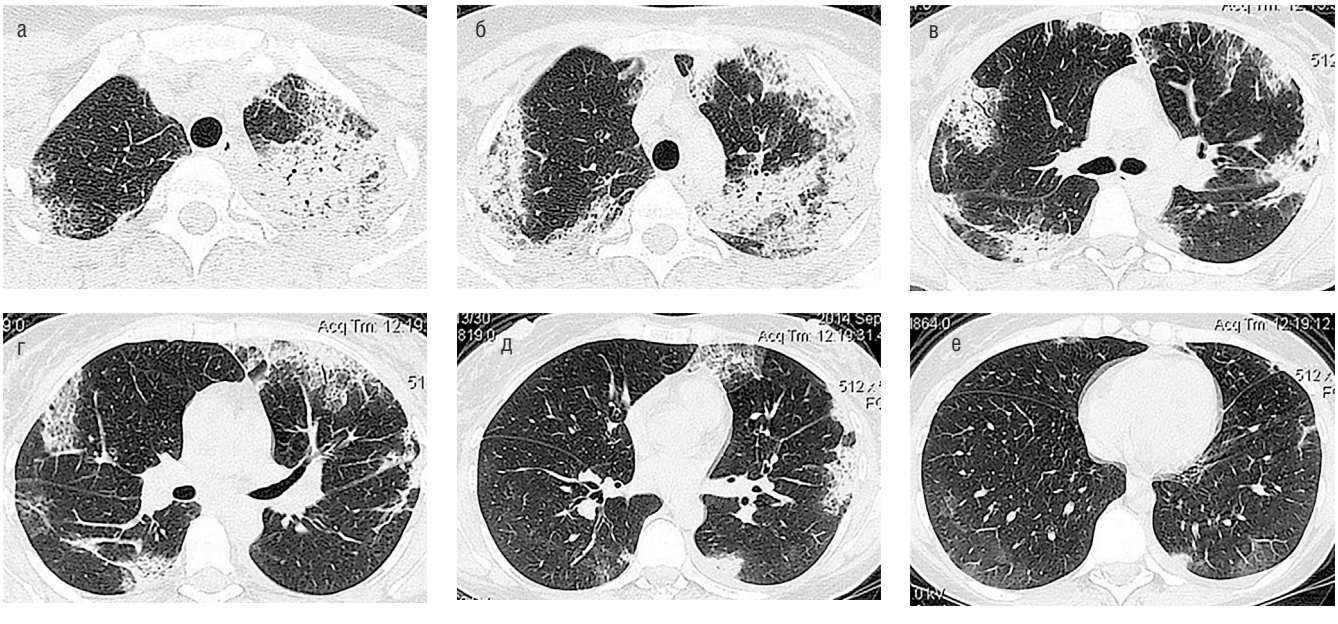

Рис. 6. Пациент Р., 41 год, в анамнезе курение синтетических наркотиков (смеси): *а–е* — двусторонние участки консолидации легочной ткани по типу организующейся пневмонии, с вовлечением преимущественно верхних и средних отделов легких

БРОНХОСПАЗМ, БРОНХИАЛЬНАЯ ОБСТРУКЦИЯ

Хорошо известно, что злоупотребление кокаином и его производными вызывают острую бронхоконстрикцию, которая начинается от 3 минут и длится не менее 15 минут у здоровых людей без астмы в анамнезе. До конца не изучено, обусловлено это спазмом бронхов или значительным отеком слизистой оболочки. Бронхоспазм, вызванный курением или вдыханием кокаина, может быть очень тяжелым и прогрессировать до дыхательной недостаточности и смерти, особенно у пациентов с сопутствующей патологией легких (астма) [20] (рис. 7).

Рентгенологически наиболее частыми изменениями в легких у пациентов с системным употреблением кокаина являются увеличение объема



Рис. 7. Пациент М., 32 года, в анамнезе длительное употребление кокаина: *а–в* — диффузное утолщение стенок сегментарных, субсегментарных и более мелких бронхов с признаками деформации и умеренного расширения их просветов, двусторонние участки «матового стекла» по типу гиповентиляции в верхних и средних отделах легких

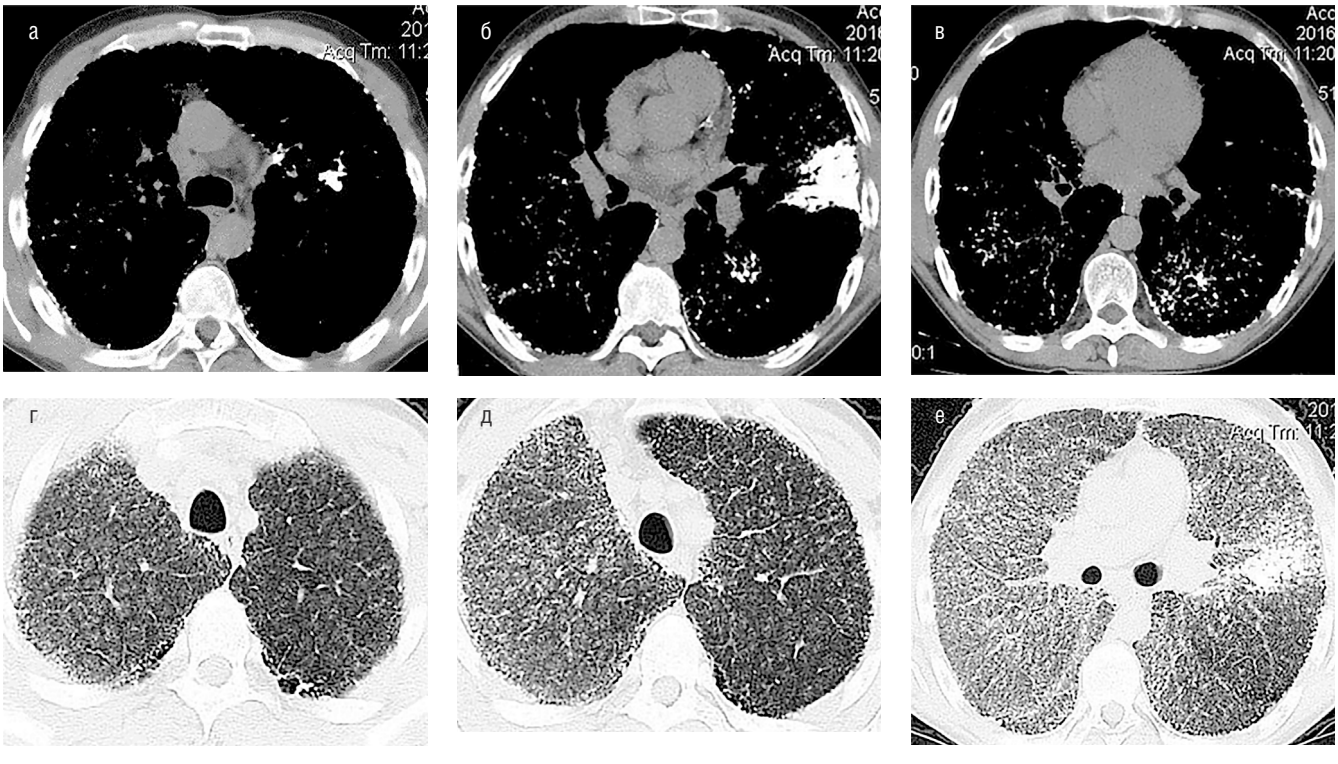

Рис. 8. Пациент М., 36 лет, талькоз после внутривенных инъекций препаратов, предназначенных для перорального применения: *а–е* — рентгенологические проявления талькоза

легких, утолщение (отек) стенок крупных и более мелких бронхов с наличием локализованных участков снижения пневматизации легочной ткани за счет гиповентиляции (рис. 7, *а*, *б*, *в*). Интенсивность может варьировать от участков по типу «матового стекла» до формирования ателектазов.

ТАЛЬКОЗ, ЛЕГОЧНЫЙ ИНОРОДНЫЙ АНГИОГРАНУЛОМАТОЗ, СИЛИКО-ИНДУЦИРОВАННЫЙ ПНЕВМОКОНИОЗ

Первые случаи талькоза были связаны с героиновыми наркоманами на метадоне, которые обнаружили более интенсивный эффект при внутривенном введении таблеток метадона, которые содержат тальк. Постепенно инъекции таблеток расширились до других лекарств, анальгетиков, барбитуратов, стимуляторов и антигистаминных препаратов. Таблетки содержат вспомогательные вещества (эксципиенты) в виде нерастворимых твердых наполнителей для связывания и защиты активного препарата, формирования и смазывания таблетки (тальк, микрокристаллическая целлюлоза, крахмал и др.). Частицы вспомогательных веществ при внутривенном введении попадают в легочные артериолы и капилляры и вызывают ан-

гиогранулематозную реакцию (легочный ангиотромботический гранулематоз, легочный гранулематозный васкулит, легочный инородный ангиогранулематоз), которая может варьировать в зависимости от конкретного эксципиента (гранулематоз талька, гранулематоз целлюлозы). Таким образом, термин «талькоз» относится к отложению талька в легочной ткани от ингаляций и инъекций (рис. 8). При ингаляционном введении воздействие талька приводит к пневмокониозу, в то время как при внутривенном введении тальк вызывает легочный ангиогранулематоз талька [17].

Встречаются сообщения об обнаружении инородного материала, соответствующего тальку, и связанные с ним легочные гранулемы при вскрытии у лиц, злоупотребляющих кокаином (в 11% случаев), что, вероятно, обусловлено вдыханием талька, использующегося для смешивания с кокаином с целью удешевления [16].

По данным McGraw и соавт., биопсия легких у двух подростков выявила силико-индуцированные пневмокониозы после ингаляций марихуаны [29].

ЗАКЛЮЧЕНИЕ

Таким образом, на настоящий момент проблема употребления запрещенных наркотических препаратов является актуальной и затрагивает преимущественно лиц юношеского и молодого возраста. Клинические формы и радиологические проявления легочных осложнений разнообразны и включают большую группу нозологий. Отсутствие патогномоничных клинико-рентгенологических признаков легочных осложнений и невозможность получения достоверных анамнестических данных усложняют диагностику легочных заболеваний, индуцированных приемом запрещенных препаратов. Правильная и своевременная диагностика респираторных проявлений, связанных со злоупотреблением наркотических веществ, требует знакомства рентгенолога с широким спектром патологических состояний, а также знаний наиболее часто встречаемых и более редких формах возможных легочных осложнений при употреблении наркотических веществ.

ЛИТЕРАТУРА

1. Winklhofer S., Surer E., Ampanozi G. et al. Postmortem whole body computed tomography of opioid (heroin and methadone) fatalities: frequent findings and comparison to autopsy. Eur Radiol. 2014; 24: 1276–82.
2. Canales M. et. al. Lower extremity manifestations of «skin-popping» an illicit drug use technique. A report of two cases. Foot (Edinb). 2015; 25: 114–9.
3. Akhgari M. et al. Street Level Heroin, an Overview on Its Components and Adulterants. UK: Academic Press. 2016: 867–77.
4. Iravani F.S., et al. Current trends in tramadol-related fatalities, Tehran, Iran 2005–2008. Subst Use Misuse. 2010; 45: 2162–71.
5. Rönkä S., et al. Non-medical use of prescription drugs among illicit drug users: A case study on an online drug forum. Int J Drug Policy. 2016; 39: 62–8.
6. Hsu, Chih-Chun & Lin, Nai-Hui & Yang, Hsiu Wu & Su, Yu-Jang. Poisoning-Induced Non-Cardiogenic Pulmonary Edema: Mechanism and Outcome. Medical University. 2020; 3: 110–8. 10.2478/medu-2020–0014.
7. Лодягин А.Н., Синенченко А.Г., Батоцыренов Б.В. и др. Эпидемиологический анализ распространенности и структуры острых отравлений в Санкт-Петербурге (по данным многопрофильного стационара). Токсикологический вестник. 2019; 4(157): 4–8.
8. Ливанов Г.А., Лодягин А.Н., Разина А.А. и др. Благоприятный исход острого тяжелого отравления метадоном (клиническое наблюдение). Общая реаниматология. 2018; 14(5): 25–3.
9. Лоладзе А.Т., Ливанов Г.А., Батоцыренов Б.В. и др. Острые отравления диацетилморфином (героином) (обзор). Общая реаниматология. 2016; 6. URL: https://cyberleninka.ru/article/n/ostrye-otravleniya-diatsetilmorfinom-geroinom-obzor (дата обращения: 13.02.2022).
10. Davison D.L., Terek M., Chawla L.S. Neurogenic pulmonary edema. Crit Care. 2012; 16: 212. https://doi.org/10.1186/cc11226.
11. Radiology of Recreational Drug Abuse. 2007; 27(4): 919–40. RSNA Education Exhibits Author List: Ian G. Hagan, BM, BCh, BCh, MRCP, FRCR, and Kashif Burney, MB, BS, MRCS, FRCR.
12. Humbert Vh. Jr., Munn N.J., Hawkins R.F. Noncardiogenic pulmonary edema complicating massive diltiazem overdose. Chest. 1991; 99: 258–9. https://doi.org/10.1378/chest.99.1.258.
13. Kline J.N., Hirasuna J.D. Pulmonary edema after freebase cocaine smoking: not due to an adulterant. Chest. 1990; 97: 1009–10.
14. Bailey M.E., Fraire A.E., Greenberg S.D. et al. Pulmonary histopathology in cocaine abusers. Hum Pathol. 1994; 25: 203–7.
15. Заболотских И.Б., Трембач Н.В., Бутров А.В. и др. Периоперационное ведение пациентов с наркотической зависимостью. Анестезиология и реаниматология. 2018; (1): 133–45.
16. Elsie T. Nguyen, C. Isabela, S. Silva, Carolina A. Souza, Nestor L. Mu¨ller. Pulmonary Complications of Illicit Drug Use Differential Diagnosis Based on CT Findings. J Thorac Imaging. 2007; 22: 199–206.
17. Vicky T. Nguyen, Elaine S. Chan, Shinn-Huey S. Chou et al. Pulmonary Effects of IV Injection of Crushed Oral Tablets: “Excipient Lung Disease” AJR. 2014; 203: W506–15.
18. Острые отравления опиоидными наркотическими веществами. Клинические рекомендации. Общероссийская общественная организация «Ассоциация Клинических Токсико-

логов» Министерства Здравоохранения Российской Федерации.
19. Позднякова М.Е., Брюно В.В. Изучение наркоситуации в России и за рубежом: сравнительный анализ. Россия реформирующаяся. 2019; 17: 202–49. DOI: 10.19181/ezheg.2019.9.
20. Akwe J.A. Pulmonary Effects of Cocaine Use. J Lung Pulm Respir Res. 2017; 4(2): 00121. DOI: 10.15406/jlprr.2017.04.00121.
21. Shah, Rushikesh & Patel, Arpan & Mousa, Omar & Manocha, Divey. Crack Lung: Cocaine induced lung injury. QJM: monthly journal of the Association of Physicians. 2015: 108. DOI: 10.1093/qjmed/hcv064.
22. Винокуров А.С., Юдин А.Л., Беленькая О.И. КТ-семиотика септической эмболии легких и ее осложнений. Медицинская визуализация. 2018; 22(6): 23–32. https://doi.org/10.24835/1607-0763-2018-6-23-32.
23. Thomas L. Holland, Arnold S. Bayer и Vance G. Endocarditis and Intravascular Infections. Fowler глава книги Mandell, Douglas, and Bennett's Principles and Practice of Infectious Diseases. 80, 1068–1108.e12
24. Клестер Е.Б., Бабушкин И.Е., Проскурин С.Н., Клестер К.В. Поражение легких у наркоманов, употребляющих наркотики парентерально. Клиническая медицина. 2018; 96(3): 228–33.
25. Hoye, Sarah & Tolan, Damian & Brownjohn, Aleck. Septic Pulmonary Embolism in an Intravenous Drug User. Acute medicine. 2010; 9: 15–9. DOI: 10.52964/AMJA.0259.
26. Handbook of Cannabis and Related Pathologies Biology, Pharmacology, Diagnosis, and Treatment Chapter 52–Cannabis Smoking and the Lung D.P. Tashkin. 2017: 494–504.
27. Liebling P.D., Siu S.T. A novel cause of eosinofilic pneumoniae recreational exposure to marijuana. 2013; 20 (2): 183–5.
28. McElligott, Maureen & Carrington, Joseph & Huebert, Candace. Acute Eosinophilic Pneumonia Following Marijuana Inhalation. Chest. 2017; 152: A426. 10.1016/j.chest.2017.08.453.
29. McGraw, Matthew D. et al. Marijuana medusa: The many pulmonary faces of marijuana inhalation in adolescent males. Pediatric Pulmonology. 2018; 53: 1619–26.
30. Leb J.S., D'Souza B., Steiner R.M. Images in COPD: Marijuana lung. Chronic Obstr Pulm Dis. 2018; 5(1): 81–3. DOI: http://doi.org/10.15326/jcopdf.5.1.2017.0180.
31. Aspiration: Risk, Prophylaxis, and Treatment Michaela K. Farber MD, MS Chestnut's Obstetric Anesthesia. 28: 671–91.
32. Икрамов А.И., Ярмухамедова Д.С., Низамова М.М. Рентгенологическая семиотика острой респираторной недостаточности легких (кардиогенный отёк и острый респираторный дистресс-синдром). Вестник экстренной медицины. 2014; 1: 80–4.

REFERENCES

1. Winklhofer S., Surer E., Ampanozi G. et al. Postmortem whole body computed tomography of opioid (heroin and methadone) fatalities: frequent findings and comparison to autopsy. Eur Radiol. 2014; 24: 1276–82.
2. Canales M. et. al. Lower extremity manifestations of «skin-popping» an illicit drug use technique. A report of two cases. Foot (Edinb). 2015; 25: 114–9.
3. Akhgari M. et al. Street Level Heroin, an Overview on Its Components and Adulterants. UK: Academic Press. 2016: 867–77.
4. Iravani F.S., et al. Current trends in tramadol-related fatalities, Tehran, Iran 2005–2008. Subst Use Misuse. 2010; 45: 2162–71.
5. Rönkä S., et al. Non-medical use of prescription drugs among illicit drug users: A case study on an online drug forum. Int J Drug Policy. 2016; 39: 62–8.
6. Hsu, Chih-Chun & Lin, Nai-Hui & Yang, Hsiu Wu & Su, Yu-Jang. Poisoning-Induced Non-Cardiogenic Pulmonary Edema: Mechanism and Outcome. Medical University. 2020; 3: 110–8. 10.2478/medu-2020-0014.
7. Lodyagin A.N., Sinenchenko A.G., Batotsyrenov B.V. i dr. Epidemiologicheskiy analiz rasprostranennosti i struktury ostrykh otravleniy v Sankt-Peterburge (po dannym mnogoprofil'nogo statsionara). [Epidemiological analysis of the prevalence and structure of acute poisoning in St. Petersburg (according to the data of a multidisciplinary hospital)]. Toksikologicheskiy vestnik. 2019; 4(157): 4–8. (in Russian).
8. Livanov G.A., Lodyagin A.N., Razina A.A. i dr. Blagopriyatnyy iskhod ostrogo tyazhelogo otravleniya metadonom (klinicheskoye nablyudeniye). [Favorable outcome of acute severe methadone poisoning (clinical observation)]. Obshchaya reanimatologiya. 2018; 14(5): 25–3. (in Russian).
9. Loladze A.T., Livanov G.A., Batotsyrenov B.V. i dr. Ostryye otravleniya diatsetilmorfinom (geroinom) (obzor). [Acute poisoning with diacetylmorphine (heroin) (review)]. Obshchaya reanimatologiya. 2016; 6. URL: https://cyberleninka.ru/article/n/ostrye-otravleniya-diatsetilmorfinom-geroinom-obzor (data obrashcheniya: 13.02.2022). (in Russian).
10. Davison D.L., Terek M., Chawla L.S. Neurogenic pulmonary edema. Crit Care. 2012; 16: 212. https://doi.org/10.1186/cc11226.
11. Radiology of Recreational Drug Abuse. 2007; 27(4): 919–40. RSNA Education Exhibits Author List: Ian G. Hagan, BM, BCh, BCh, MRCP, FRCR, and Kashif Burney, MB, BS, MRCS, FRCR.
12. Humbert Vh. Jr., Munn N.J., Hawkins R.F. Noncardiogenic pulmonary edema complicating massive diltiazem overdose. Chest. 1991; 99: 258–9. https://doi.org/10.1378/chest.99.1.258.
13. Kline J.N., Hirasuna J.D. Pulmonary edema after freebase cocaine smoking: not due to an adulterant. Chest. 1990; 97: 1009–10.
14. Bailey M.E., Fraire A.E., Greenberg S.D. et al. Pulmonary histopathology in cocaine abusers. Hum Pathol. 1994; 25: 203–7.

15. Zabolotskikh I.B., Trembach N.V., Butrov A.V. i dr. Perioperatsionnoye vedeniye patsiyentov s narkoticheskoy zavisimost'yu. [Perioperative management of patients with drug dependence]. Anesteziologiya i reanimatologiya. 2018; (1): 133–45. (in Russian).
16. Elsie T. Nguyen, C. Isabela, S. Silva, Carolina A. Souza, Nestor L. Mu¨ller. Pulmonary Complications of Illicit Drug Use Differential Diagnosis Based on CT Findings. J Thorac Imaging. 2007; 22: 199–206.
17. Vicky T. Nguyen, Elaine S. Chan, Shinn-Huey S. Chou et al. Pulmonary Effects of IV Injection of Crushed Oral Tablets: "Excipient Lung Disease" AJR. 2014; 203: W506–15.
18. Ostryye otravleniya opioidnymi narkoticheskimi veshchestvami. [Acute poisoning with opioid drugs]. Klinicheskiye rekomendatsii. Obshcherossiyskaya obshchestvennaya organizatsiya «Assotsiatsiya Klinicheskikh Toksikologov» Ministerstva Zdravookhraneniya Rossiyskoy Federatsii. (in Russian).
19. Pozdnyakova M.Ye., Bryuno V.V. Izucheniye narkosituatsii v Rossii i za rubezhom: sravnitel'nyy analiz. [Studying the drug situation in Russia and abroad: a comparative analysis]. Rossiya reformiruyushchayasya. 2019; 17: 202–49. DOI: 10.19181/ezheg.2019.9. (in Russian).
20. Akwe J.A. Pulmonary Effects of Cocaine Use. J Lung Pulm Respir Res. 2017; 4(2): 00121. DOI: 10.15406/jlprr.2017.04.00121.
21. Shah, Rushikesh & Patel, Arpan & Mousa, Omar & Manocha, Divey. Crack Lung: Cocaine induced lung injury. QJM: monthly journal of the Association of Physicians. 2015: 108. DOI: 10.1093/qjmed/hcv064.
22. Vinokurov A.S., Yudin A.L., Belen'kaya O.I. KT-semiotika septicheskoy embolii legkikh i yeye oslozhneniy. [CT semiotics of septic pulmonary embolism and its complications]. Meditsinskaya vizualizatsiya. 2018; 22(6): 23–32. https://doi.org/10.24835/1607-0763-2018-6-23-32. (in Russian).
23. Thomas L. Holland, Arnold S. Bayer и Vance G. Endocarditis and Intravascular Infections. Fowler глава книги Mandell, Douglas, and Bennett's Principles and Practice of Infectious Diseases. 80, 1068–1108.e12/
24. Klester Ye.B., Babushkin I.Ye., Proskurin S.N., Klester K.V. Porazheniye logkikh u narkomanov, upotreblyayushchikh narkotiki parenteral'no. [Lung damage in parenteral drug addicts]. Klinicheskaya meditsina. 2018; 96(3): 228–33. (in Russian).
25. Hoye, Sarah & Tolan, Damian & Brownjohn, Aleck. Septic Pulmonary Embolism in an Intravenous Drug User. Acute medicine. 2010; 9: 15–9. DOI: 10.52964/AMJA.0259.
26. Handbook of Cannabis and Related Pathologies Biology, Pharmacology, Diagnosis, and Treatment Chapter 52–Cannabis Smoking and the Lung D.P. Tashkin. 2017: 494–504.
27. Liebling P.D., Siu S.T. A novel cause of eosinofilic pneumoniae recreational exposure to marijuana. 2013; 20 (2): 183–5.
28. McElligott, Maureen & Carrington, Joseph & Huebert, Candace. Acute Eosinophilic Pneumonia Following Marijuana Inhalation. Chest. 2017; 152: A426. 10.1016/j.chest.2017.08.453.
29. McGraw, Matthew D. et al. Marijuana medusa: The many pulmonary faces of marijuana inhalation in adolescent males. Pediatric Pulmonology. 2018; 53: 1619–26.
30. Leb J.S., D'Souza B., Steiner R.M. Images in COPD: Marijuana lung. Chronic Obstr Pulm Dis. 2018; 5(1): 81–3. DOI: http://doi.org/10.15326/jcopdf.5.1.2017.0180.
31. Aspiration: Risk, Prophylaxis, and Treatment Michaela K. Farber MD, MS Chestnut's Obstetric Anesthesia. 28: 671–91.
32. Ikramov A.I., Yarmukhamedova D.S., Nizamova M.M. Rentgenologicheskaya semiotika ostroy respiratornoy nedostatochnosti legkikh (kardiogennyy otok i ostryy respiratornyy distress-sindrom). [X-ray semiotics of acute respiratory failure of the lungs (cardiogenic edema and acute respiratory distress syndrome)]. Vestnik ekstrennoy meditsiny. 2014; 1: 80–4. (in Russian).