УДК 616.831-053.32-091-073.7-007.17

ВОЗМОЖНОСТИ НЕЙРОВИЗУАЛИЗАЦИОННЫХ МЕТОДОВ (УЗИ, МРТ) В ОЦЕНКЕ ПОСТГИПОКСИЧЕСКИХ ИЗМЕНЕНИЙ ГОЛОВНОГО МОЗГА У НЕДОНОШЕННЫХ ДЕТЕЙ

© Майя Михайловна Гребенюк[1], Александр Владимирович Поздняков[1], Татьяна Владимировна Мелашенко[1], Ольга Федоровна Позднякова[1], Леонид Михайлович Макаров[1, 2]

[1] Санкт-Петербургский государственный педиатрический медицинский университет, 194100, Санкт-Петербург, Литовская ул., 2
[2]Санкт-Петербургский государственный университет телекоммуникаций им. проф. М.А. Бонч-Бруевича, 193232, Санкт-Петербург, пр. Большевиков, д. 22, корп. 1

Контактная информация: Александр Владимирович Поздняков — доктор медицинских наук, профессор, заведующий кафедрой Медицинской биофизики СПбГПМУ, заведующий отделением лучевой диагностики клиники СПбГПМУ. E-mail: Pozdnyakovalex@yandex.ru

Резюме: Перинатальное постгипоксическое поражение головного мозга новорожденных детей является важной проблемой. Наблюдается снижение гестационного возраста преждевременно рожденных детей в отделениях реанимации и выхаживания недоношенных детей. Но вместе с тем, уровень заболеваемости, связанный с повреждением головного мозга, вызванным как незрелостью и патологическими изменениями, свойственными недоношенности, так и проблемами реанимации и выхаживания недоношенных детей, остается высоким. В проведенном исследовании показано преимущество МРТ головного мозга у недоношенных детей в диагностике постгипоксических изменений белого вещества мозга, нарушении миелинизации церебральных структур в сравнении с возможностями нейросонографического исследования. Схожие данные получены другими исследователями. Выделены основные формы постгипоксических изменений головного мозга у недоношенных детей, представленные атрофической формой (уменьшение объема белого вещества), дисмиелинизацией, ПВЛ и их комбинацией. В настоящем исследовании использован способ количественного определения степени миелинизации для диагностики задержки созревания церебральных структур по результатам МРТ у недоношенных детей, получавших длительную респираторную терапию. Показано, что задержка миелинизации (М1-М2) определялась у 54 % этих детей. Результаты магнитно-резонансной томографии головного мозга у недоношенных детей двух групп исследования демонстрируют, что характерной чертой церебральной ишемии у недоношенных детей является преимущественное повреждение белого вещества головного мозга.

Ключевые слова: магнитно-резонансная томография, гипоксически-ишемическое поражение головного мозга, нейровизуализация у недоношенных детей.

THE ABILITY OF NEUROIMAGING TECHNIQUES (ULTRASOUND, MRI) IN THE EVALUATION OF POST-HYPOXEMIC CHANGES OF THE BRAIN IN PRETERM INFANTS

© Maya M. Grebenyuk[1], Alexander V. Pozdnyakov[1], Tatyana V. Melashenko[1], Olga F. Pozdnyakov[1], Leonid M. Makarov [1, 2]

[1]Saint-Petersburg State Pediatric Medical Universit, 194100, Saint-Petersburg, Litovskaya str., 2
[2]Saint-Petersburg state University of telecommunications prof. M. A. Bonch-Bruevich, 193232, St. Petersburg, Bolshevikov ave., 22, building 1

Contact information: Alexander V. Pozdnyakov — Doctor of Medical Sciences, Professor, Head of the Department of Medical Biophysics, St. Petersburg State Medical University, Head of the Department of Radiation Diagnostics, Clinic of St. Petersburg State Medical University. E-mail: Pozdnyakovalex@yandex.ru

Summary: Perinatal posthypoxic brain damage in newborns is an important problem. There is a decrease in the gestational age of prematurely born children in intensive care units and nursing premature babies. But at the same time, the level of morbidity associated with brain damage caused by both immaturity and pathological changes inherent in prematurity, as well as problems of resuscitation

and nursing of premature children, remains high. The study shows the advantage of MRI of the brain in premature infants in the diagnosis of posthypoxic changes in the white matter of the brain, violation of myelination of cerebral structures in comparison with the possibilities of neurosonographic research. Similar data were obtained by other researchers. The main forms of posthypoxic changes in the brain in premature infants, represented by atrophic form (reduction in the volume of white matter), dysmyelination, PVL and their combination, are highlighted. This study uses a method for quantifying the degree of myelination to diagnose delayed maturation of cerebral structures based on MRI results in premature infants who received long-term respiratory therapy. It is shown that the delay of myelination (M1-M2) was determined in 54 % of these children. The results of magnetic resonance imaging of the brain in premature infants of the two study groups demonstrate that a characteristic feature of cerebral ischemia in premature infants is predominant damage to the white matter of the brain.

Key words: magnetic resonance imaging, hypoxic-ischemic brain damage, neuroimaging in premature infants.

ВВЕДЕНИЕ

Выхаживание недоношенных новорожденных является приоритетным направлением национального здравоохранения. В России недоношенные новорожденные рождаются в пределах 4 % — 16 % от всех новорожденных детей [2, 3, 4]. В среднем, на раннюю неонатальную смертность приходиться до 28 % [6, 8, 9, 10]. Следует отметить, что преждевременное рождение часто увеличивает риск развития неврологических осложнений [10, 20, 22, 23]. Заболевания центральной нервной системы занимают первое место среди причин инвалидности недоношенных детей, перинатальные поражения центральной нервной системы составляют 60–80 % всех неврологических заболеваний в детском возрасте. Раннее вмешательство включает комплексное обследование, которое необходимо начинать с момента рождения и продолжать в течение первых лет жизни ребенка. Выше изложенное обусловливает актуальность настоящего исследования.

Целью работы было проведение сравнительного анализа ультразвукового исследования и магнитно-резонансной томографии, для оценки постгипоксического поражения головного мозга у недоношенных новорожденных.

МАТЕРИАЛЫ И МЕТОДЫ

Материал основан на анализе результатов обследования 80 недоношенных новорожденных (гестационный возраст 28–36 недель включительно), получавших лечение на отделении реанимации и интенсивной терапии новорожденных и выхаживания недоношенных новорожденных Клиники ФГБОУ ВО СПбГПМУ Минздрава России. Мальчиков было 32, девочек 48. Все пациенты были разделены на 2 группы: 30 составили контрольную группу и 50 — основную. В основную группу вошли недоношенные новорожденные (n = 50 детей), соответствующие следующим критериям: тяжелое состояние при рождении, с оценкой состояния по шкале Апгар 6–7 баллов и ниже на 1-й минуте, 7 баллов и ниже на 5-й минуте жизни, необходимость проведения аппаратной вентиляции легких в первые 30 минут жизни, наличие мультиорганной недостаточности (дыхательная недостаточность, кардиореспираторная недостаточность, церебральная недостаточность), длительной респираторной поддержки в ранний неонатальный период, выраженность неврологической симптоматики постгипоксического поражения головного мозга. Группу сравнения составляли недоношенные дети (n = 30), состояние у которых при рождении расценивалось средней степени тяжести, оценка состояния по шкале Апгар составляла 7 баллов на 1-й минуте жизни и 7–8 баллов на 5-й минуте жизни, новорожденные контрольной группы не нуждались в проведении респираторной терапии как в первые 30 минут после рождения, так и в течение всего неонатального периода, имели клиническую симптоматику церебральной ишемии легкой степени. Дети с пороками развития головного мозга, клиническими признаками хромосомных аномалий, множественными стигмами дизэмбриогенеза, инфекционными заболеваниями (врожденные и постнатальные нейроинфекции, сепсис), родовыми травмами и постгеморрагическими поражениями (внутрижелудочковое кровоизлияние 3–4-й степени, паренхиматозный геморрагический инсульт) головного мозга в обследование включены не были.

Ультразвуковое исследование головного мозга. Традиционная нейросонография проводилась по общепринятой стандартной методике через большой родничок и по транстемпоральным трассам. При УЗИ использовались два среза: фронтальный (F0–F7) и сагиттальный (S0–S3) при выполнении через большой родничок. Сканирование через чешую височной кости (транстемпоральные трассы) включало использование горизонтальных срезов (Th0–Th2). При проведении краниальной ультразвуковой диагностики использовались ультразвуковые аппараты с линейным и конвексным /секторальным датчиками частотой 5,0–7,5 мГц. Использовался протокол ультразвукового сканирования головного мозга в неонатальный период, в нем представлены плоскости сканирования голов-

ного мозга и структуры головного мозга, определяемые в данных плоскостях (по данным Ватолина К.В., Крюковой И.А. [3, 10]).

Магнитно-резонансная томография головного мозга. МРТ проводилась на системе магнитно-резонансных томографов 1,5 Тл. Исследование головного мозга новорожденного ребенка выполнено согласно стандартному протоколу с учетом анализа церебральной зрелости. Исследование выполнялось при помощи катушки для головного мозга. Протокол включал получение взвешенных изображений в сагиттальной, коронарной и аксиальной проекциях. При проведении МРТ исследования седация детей не проводилась, пациенты находились в состоянии физиологического сна после кормления.

Статистическая обработка полученных результатов проводилась с помощью прикладных программ при использовании непараметрических и параметрических методов вариационной статистики: расчет средних величин (среднее арифметическое, среднее отклонение, среднее квадратичное отклонение, коэффициент вариаций, стандартное отклонение, доверительный интервал), определение доверительных интервалов для долей (проценты) в граничных условиях по методу Ван дер Вардена, определение критерия корреляции по Фишеру с поправкой Йетса (сравнение групп по качественному бинарному признаку, при достоверности 95% критическое значение Χ — квадрат составляет 3.841).

РЕЗУЛЬТАТЫ КРАНИАЛЬНОГО УЛЬТРАЗВУКОВОГО СКАНИРОВАНИЯ

Результаты нейросонографического обследования недоношенных детей приведены в таблице 1.

Патологические изменения, выявляемые при проведении УЗИ, в обеих группах новорожденных характеризовались: патологическим повышением перивентрикулярной плотности (сохраняющаяся до 10 дня жизни), ВЖК 1–2 степени, вентрикулодилатацией без признаков внутрижелудочкового кровоизлияния, ПВЛ (стадия сформировавшихся кист в перивентрикулярной области) и кистами сосудистых сплетений. Среди патологических изменений нейросонографической картины головного мозга у детей основной группы наиболее часто определялась патологическая перивентрикулярная плотность (у 13 (27%)), ВЖК 1–2-й степени (у 15 (31%)), вентрикулодилатация боковых желудочков (у 7 (15%)) (не являющиеся симптомом внутрижелудочкового/субэпендимального кровоизлияния) кистозная форма ПВЛ (у 12 (25%)). Нейросонографическая патология, определяемая у новорожденных группы сравнения, была представлена ВЖК 1–2-й степени (у 11 (38%)). Другие нейросонографические отклонения у детей группы сравнения диагностировались редко (перивентрикулярная плотность и кисты сосудистых сплетений у 1 (6%) новорожденного соответственно, изолированная вентрикулодилатация у 2 (9%) новорожденных). Деструктивных изменений головного мозга при проведении ультразвукового сканирования у детей группы сравнения не выявлено. Вентрикулодилатация боковых желудочков (без нейросонографических признаков ВЖК), т.е. не связанная с геморрагическими изменениями вентрикулярной системы головного мозга протекала в виде значительного расширения окципитальных отделов (до 18–20 мм S1). Изолированная вентрикулодилатация носила стойкий характер и наблюдалась в течение всего периода наблюдения (нетранзиторная вентрикулодилатация) (рис. 1, 2, 3)

Сочетанные нейросонографические изменения у недоношенных новорожденных основной группы характеризовались вентрикулодилатацией (у 6 (13%) детей основной группы, без признаков ВЖК), которая часто сопутствовала патологической перивентрикулярной плотности. При проведении НСГ в динамике вентрикулодилатация отмечалась во всех случаях кистозной формы ПВЛ (у 12 (25%)

Таблица 1

Данные нейросонографического обследования детей

Группа детей	Данные нейросонографии					Без патологии
	ПВП	ВЖК 1–2 степени	Вентрикулодилатация	Кисты сплетений	ПВЛ (кистозная форма)	
Основная группа (n=50)	13 27%	15 31%	7 15±10%	4 10%	12 25%	9 19%
Группа сравнения (n=30)	1 8%	11 38±17%	2 9±12%	1 6±8%	–	15 50%
$Χ^2$	5,195	0,137	0,409	0,126	–	7.85

$Χ^2$ — критерий достоверности корреляции

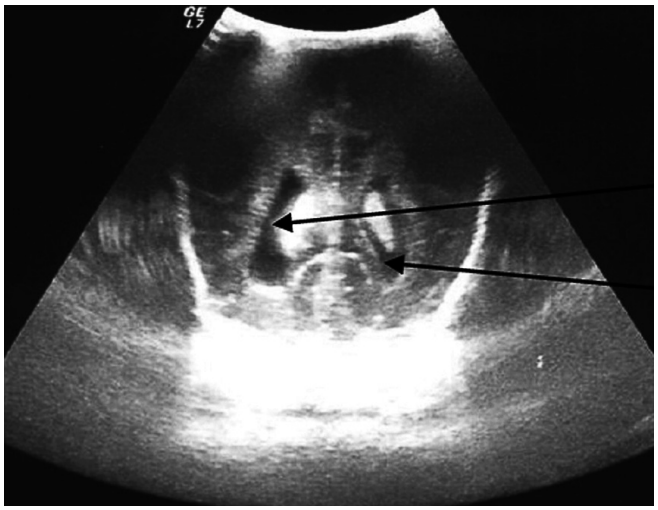

Рис. 1. НСГ пациента с двусторонним ВЖК 2 ст., 12 день жизни, (гестационный возраст 32 недели, ПКВ на момент проведения повторного НСГ 34 недели). Расширенные боковые желудочки (черные стрелки). Перивентрикулярное усиление эхо-сигнала (белая стрелка).

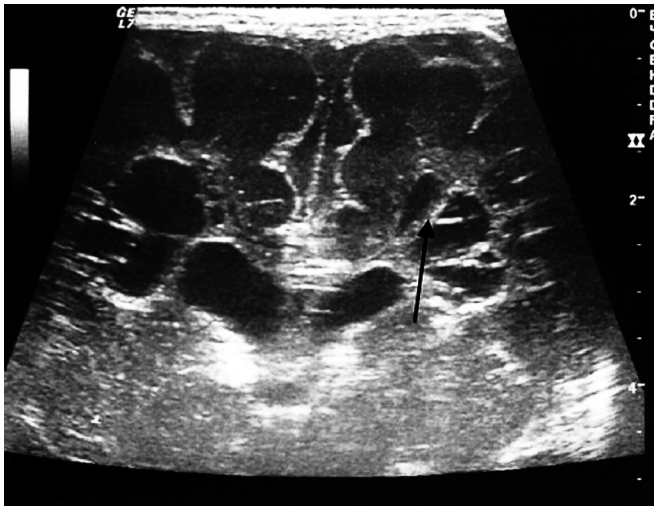

Рис. 2. НСГ пациента с ПВЛ, гестационный возраст 29 недель, ПКВ на момент проведения НСГ составлял 34 недели. Крупные кисты, расположенные по наружному краю передних отделов боковых желудочков (стрелка), расширенные передние отделы боковых желудочков (белая стрелка)

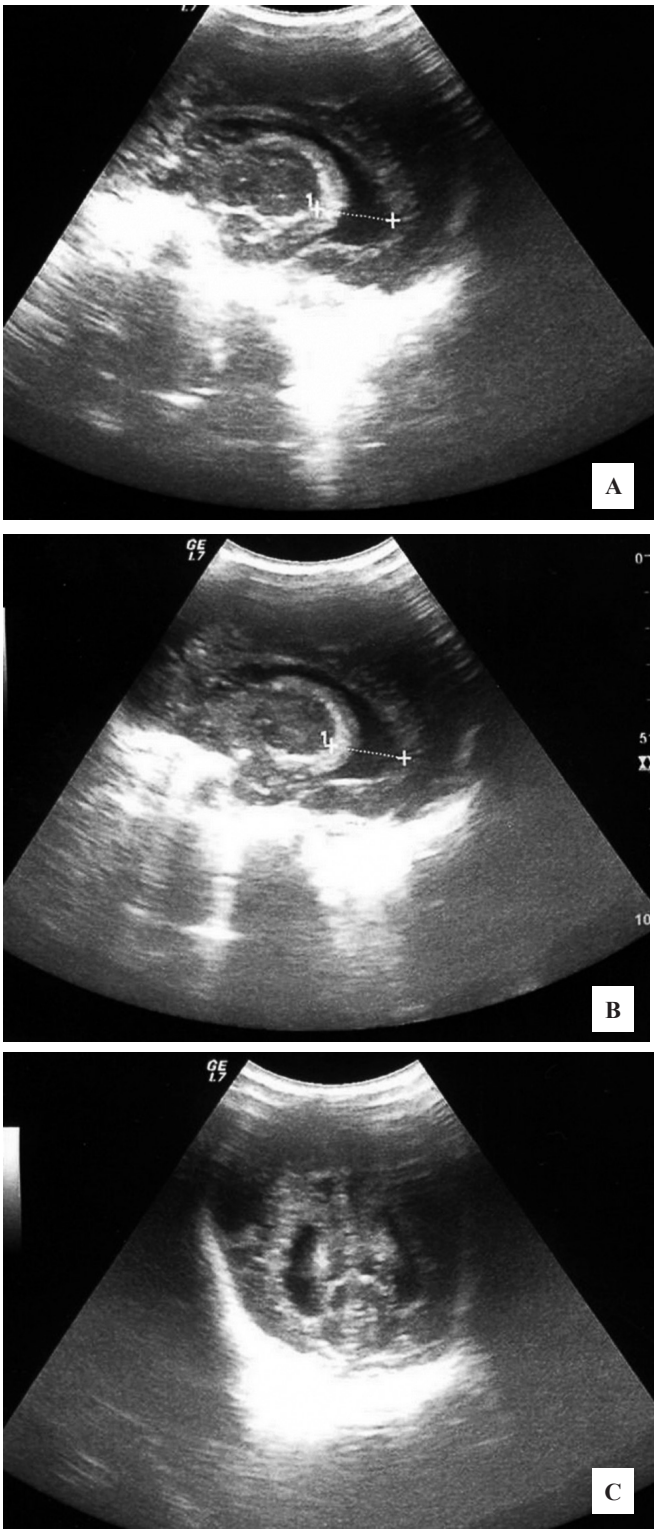

Рис. 3. НСГ пациента группы сравнения (гестационный возраст — 30 недель, ПКВ на момент контрольной НСГ составляет 35 недель). Патологическая вентрикулодилатация обоих желудочков, с преимущественным расширением окципитальных отделов, усиление перивентрикулярного эхосигнала

детей основной группы). У 6 (13 %) детей основной группы с ВЖК 1–2-й степени в острый неонатальный период (14–21-й дни жизни) отмечалось развитие ПВЛ кистозной формы.

РЕЗУЛЬТАТЫ МАГНИТНО-РЕЗОНАНСНОГО СКАНИРОВАНИЯ ГОЛОВНОГО МОЗГА

Все обследованные дети, независимо от срока гестации при рождении, уравнены в постконцеп-

головного мозга и проведения длительной респираторной терапии). Патология головного мозга, выявленная на МРТ у недоношенных детей двух групп представлена в таблице 2.

В основной группе у всех детей (n=50) были выявлены МРТ признаки повреждения головного мозга, в группе сравнения — у 5. Наиболее частая МРТ патология у детей обеих групп — наружная гидроцефалия определялась у 49 (96%) детей основной группы и у 25 (81%) детей группы сравнения (результаты коррелировались). Данные представлены на рисунке 4**.**

Патологическое расширение субарахноидальных пространств чаще затрагивало лобные, височные, теменные отделы головного мозга. Помимо распространенного патологического расширения субарахноидального пространства, у небольшого числа обследованных детей выявлено локальное расширение субарахноидального пространства. В основной группе детей локальное расширение височных областей субарахноидального пространства диагностировано у 7 (14%) пациентов, и у 2 (6%) пациентов группы сравнения. Изолированная наружная гидроцефалия (без других МРТ признаков патологии) определялась только у 8 (18%) из 49 детей основной группы, и намного чаще в группе сравнения — у 12 (48%) из 25 детей с выявленной наружной гидроцефалией.

Расширение боковых желудочков диагностировано у 27 (54%) детей основной группы и намного реже у детей группы сравнения, у 4 (16%) пациентов (X^2 11, 4). Расширение боковых желудочков отмечалось в их окципитальной части. Данные представлены на рисунке 5.

Истончение мозолистого тела выявлено у 25 (50%) детей основной группы, и всего у 5 (19%) детей группы сравнения (X^2 7, 5). Атрофические изменения мозолистого тела наиболее часто

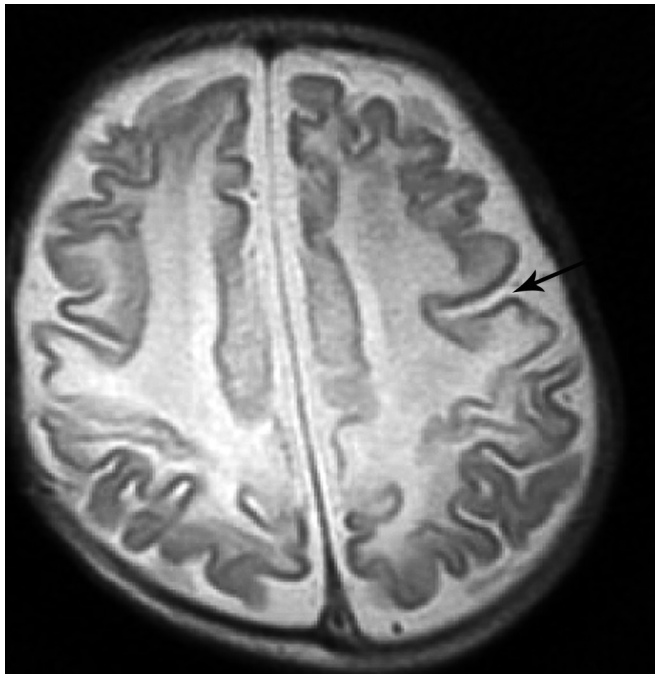

Рис. 4. МРТ-изображение головного мозга пациента основной группы с наружной гидроцефалией. (Т2 ВИ), аксиальный срез. Отмечается расширение субарахноидального пространства (стрелка)

представлены в виде тотального истончения. В основной группе такие изменения диагностированы у 20 (40%) недоношенных детей, и у 4 (13%) недоношенных детей группы сравнения. Истончение переднего отдела (клюва) мозолистого тела отмечено у одного ребенка основной и у одного — группы сравнения, области перешейка отмечено только у трех детей основной группы, заднего отдела (валика) — только у одного ребенка основной группы.

Изменение МРТ сигнала в Т1 и Т2 взвешенных изображениях в перивентрикулярных областях

Таблица 2

Результаты магнитно-резонансной томографии головного мозга детей основной группы и группы сравнения

Группа	МРТ результаты						
	Без патологии	Наружная гидроцефалия	Вентрикуло-дилатация желудочков	Истончение мозолистого тела	Задержка миелинизации (М1–2)	Деструктивные изменения (ПВЛ)	Перивентрикулярный глиоз
Основная группа (n=50)	0	49 96±5%	27 54±13%	25 50±13%	27 54±13%	12 25±13%	7 15±10%
Группа сравнения (n=30)	5 19%	25 81%	4 16%	5 19%	2 10%	0	2 10%
X^2	–	3,897	11,4	7,5	16,9	–	0, 409

X^2 — критерий достоверности корреляции

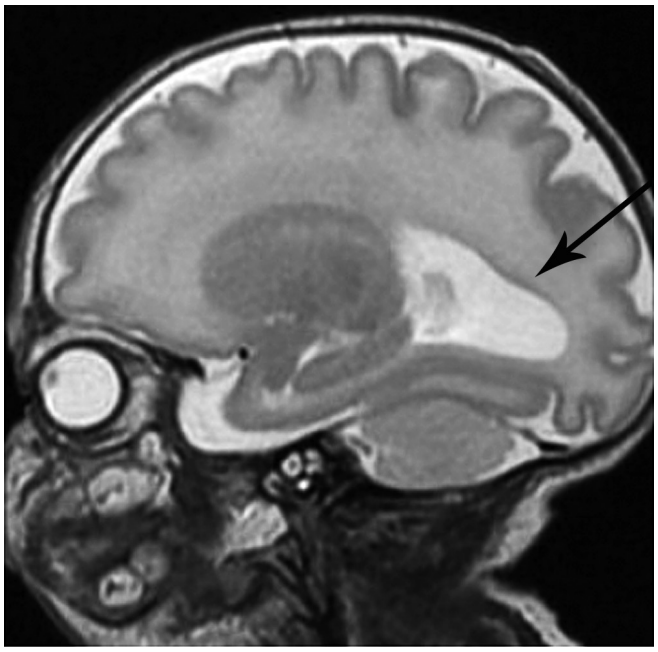

Рис. 5. МРТ-изображение головного мозга. Т2 ВИ (сагиттальный срез). Наружная гидроцефалия, значительное расширение бокового желудочка (окципитальной части — стрелка)

отмечено у 19 детей основной группы. Данная МРТ-патология включала кистозную форму ПВЛ (рис. 6), которая определялась у 12 (25%) детей основной группы, а также глиоз перивентрикулярных областей (в области затылочных отделов боковых желудочков) у 7 (15%) детей основной группы.

Изменение МРТ сигнала в Т1 и Т2 взвешенных изображениях перивентрикулярных областей диагностировано у 2 (9%) детей группы сравнения, представлено только глиозом в затылочных перивентрикулярных областях головного мозга (рис. 7).

Усиление МРТ сигнала в Т1 взвешенных изображениях в перивентрикулярных областях свидетельствует о повреждении клеток (клеточный отек, макрофагальная инфильтрация), что соответствует перивентрикулярному глиозу. Снижение МР сигнала в Т1 взвешенных изображениях перивентрикулярных областей (идентичный по плотности сигнала от цереброспинальной жидкости) наблюдается при лизисе клеток с формированием перивентрикулярных кист.

ОБСУЖДЕНИЕ РЕЗУЛЬТАТОВ

По результатам краниального ультразвукового исследования, проведенного недоношенным детям двух групп изучения, постгипоксические патологические изменения головного мозга выявлены у 81% недоношенных детей основной группы и у 50% недоношенных детей группы сравнения. По результатам МРТ, проведенной недоношенным детям двух групп исследования, постгипоксические изменения диагностированы у 100% недоношенных основной группы и у 80% недоношенных детей группы сравнения. Полученные результаты полностью согласуются с результатами других исследований [7, 15, 21]. В проведенном исследовании показано преимущество МРТ головного мозга у недоношенных детей в диагностике пост-

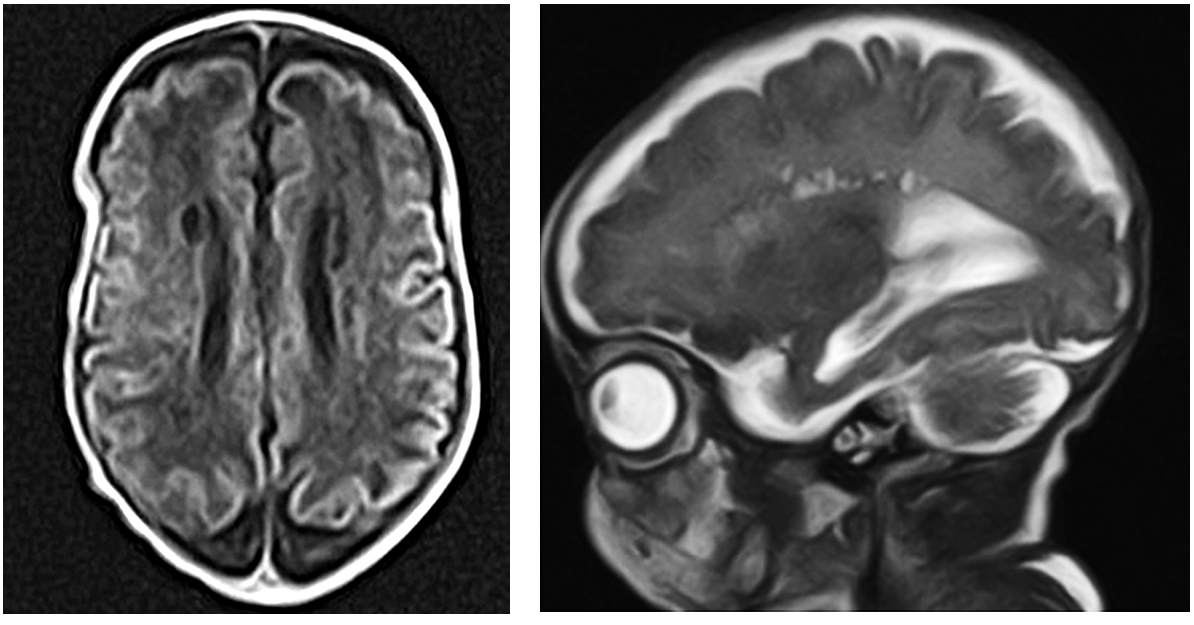

Рис. 6. МРТ головного мозга у пациента основной группы изучения с ПВЛ кистозной формой и смешанной гидроцефалией по атрофическому типу (Т1ВИ аксиальный срез, Т2 ВИ сагиттальный срез)

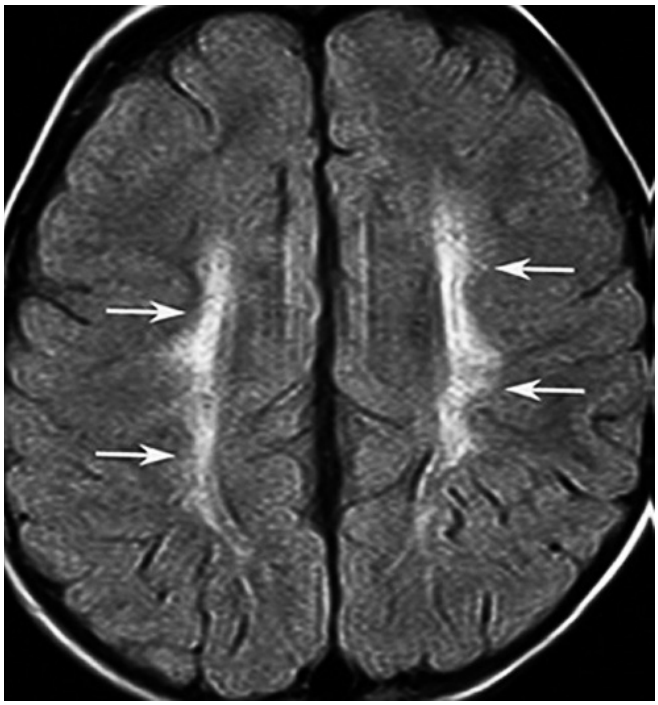

Рис. 7. МРТ головного мозга, аксиальный срез, Flair. Определяется гиперинтенсивный сигнал от белого вещества (глиоз) (указан стрелками)

гипоксических изменений белого вещества мозга, нарушении миелинизации церебральных структур в сравнении с возможностями нейросонографического исследования. Схожие данные получены другими исследователями [24, 25, 26,]. Выделены основные формы постгипоксических изменений головного мозга у недоношенных детей, представленные атрофической формой (уменьшение объема белого вещества), дисмиелинизацией, ПВЛ и их комбинацией. В зарубежной литературе имеется информация о сходных формах повреждения головного мозга у недоношенных детей [12, 13, 14], но классификации у других исследователей не включают оценку степени зрелости церебральных структур. Также существуют описания иных классификаций структурных постгипоксических повреждений [16, 17, 18]. В настоящем исследовании использован способ количественного определения степени миелинизации для диагностики задержки созревания церебральных структур по результатам МРТ у недоношенных детей, получавших длительную респираторную терапию. Показано, что задержка миелинизации (М1–М2) определялась у 54% этих детей. Результаты магнитно-резонансной томографии головного мозга у недоношенных детей двух групп исследования демонстрируют, что характерной чертой церебральной ишемии у недоношенных детей является преимущественное повреждение белого вещества головного мозга, что соответствует данным литературы [1, 5, 11, 19].

ВЫВОДЫ

1. Среди доступных нейровизуализационных методов диагностики структурных постгипоксических изменений головного мозга у недоношенных детей, наиболее информативным является метод магнитно-резонансной томографии. Выделены основные МРТ формы постгипоксического повреждения структур головного мозга у недоношенных детей — атрофическая (36%), атрофическая с дисмиелинизацией (26%) и перивентрикулярная лейкомаляция с атрофическими изменениями (10%), в сочетании с дисмиелинизацией (28%).
2. Всем недоношенным новорожденным с постгипоксическим поражением головного мозга, получавшим длительную респираторную терапию, рекомендовано проведение магнитно-резонансной томографии в постконцептуальном возрасте, соответствующему 38–42 неделям гестации независимо от результатов нейросонографического исследования для своевременного выявления патологии головного мозга, как результата длительного воздействия гипоксии на незрелые церебральные структуры.

ЛИТЕРАТУРА

1. Барашнев Ю.И. Перинатальная неврология. М.: Триада-Х; 2005.
2. Бронников В.А. Влияние перинатальных факторов риска на тяжесть спастических форм детского церебрального паралича. Российский вестник перинатологии и педиатрии. 2005; 5: 42.
3. Трофимова Т.Н., Иова А.С., Воронин Д.В., Халиков А.Д. Лучевые исследования головного мозга плода и новорожденного. СПб.: Балтийский Медицинский Образовательный Центр; 2011.
4. Sridhar K., Praveen K., Katariya S. and Narang A. Postasphyxai Encephalopathy in Preterm Neonates.The Indian j. of Pediatrics. 2001; 68: 1121–5.
5. Руденко Н.В., Бешова С.Н. Клинические особенности состояния здоровья глубоко недоношенных детей на первом и втором этапах выхаживания в приморском крае. Современные проблемы науки и образования. Электронный научный журнал. 2012: 3. Доступен по: http: /vak.ed.gov.ru.
6. Савельева Г.М., Сичинава Л.Г. Гипоксические перинатальные повреждения центральной нервной системы у плода и новорожденного. Российский вестник перинатологии и педиатрии. 1995; 3: 19–23.
7. Lee J.D., Park Hae-Jeong, Park Eun-Sook, Park B. et al. Motor pathway injury in patients with periventricular leucomalacia and spastic diplegia. Brain. 2001; 7: 1–12.

8. Schouman-Claeys E., Henry-Feugeas M.C., Roset F., Larroche J.C., et al. Quantative Sonographic Feature Analysis of Clinical Infant Hypoxia: A Schouman-Claeys E. Periventricular leukomalacia: correlation between MR imaging and autopsy finding during the first 2 months of life. Radiology. 1993; 189: 59–64.
9. Мелашенко Т.В., Поздняков А.В., Александров Т.А. Нейровизуализация головного мозга у доношенных новорожденных с гипоксической энцефалопатией. Педиатр. 2016; 7(3): 157.
10. Мелашенко Т.В., Поздняков А.В., Львов В.С., Иванов Д.О. МРТ паттерны гипоксически-ишемического поражения головного мозга у доношенных новорожденных. Педиатр. 2017; 8(6): 86–93.
11. Михеева Н.И., Филиппов Е.С., Белогорова Т.А., Ваняркина А.С., Шишкина А.А. Гипоксически-ишемическая энцефалопатия у новорожденных, рожденных в тяжелой асфиксии. Бюллетень ВСНЦ СО РАМН. 2017; 2(2): 114.
12. Скоромец А.П., Шумилина М.В., Ветчинкина Ю.В., Правдухина Г.П. Новые подходы в диагностике гипоксически-ишемической энцефалопатии. Педитр. 2011; 2 (3): 35–42.
13. Дюсенова С.Б., Корнеева Е.А., Домбровская И.Л. Последствия постгипоксических изменений головного мозга у детей: клинические особенности и диагностика. Успехи современного естествознания. 2014; 7: 9–11.
14. Володин Н.Н., Медведев М.И., Дегтярева М.Г., Горбунов А.В., Рогаткин С.О., Гребенникова О.В., Потапова О.В., Михайлова Е.Н., Воронов В.В. Ранняя диагностика неблагоприятных последствий перинатальных гипоксически-ишемических поражений головного мозга у недоношенных детей и оптимизация их лечения. Педиатрия. 2010; 89(2): 101–6.
15. Bell E at al. Magnetic resonance imaging (MRI) and prognostication in neonatal hypoxic-ischemic injury: a vignette-based study of Canadian specialty physicians. J Child Neurol. 2015; 30(2)4: 74–81.
16. Dinan D. et al: Easily overlooked sonographic findings in the evaluation of neonatal encephalopathy: lessons learned from magnetic resonance imadging. Semin Ultrasound CT MR. 2014; 35(6): 627–51.
17. Webber D.J., Marka van Blitterswijk and Siddnarthan Chandran. Neuroprotective Effect of Oligodendrocyte Precursor Cell Transplotation in a Long-Term Model of Periventricular Leicomalacia. The Amer. J. of Pathology. 2009; 175(6): 2332–42.
18. Mc. Quillen P.S., Sheldon R.A., Shatz C.I. Selective vulnerability of subplate neurons after early neonatal hypoxia-ischemia. J Neurosci. 2003; 23(8): 3308–15.
19. Lechpammer M., Manming S.M., Sabo E., Samonte F. et al. Minocycline treatment following hypoxic-ischemic injury attenuates white matter injury in a rodent model of periventricular leucomalacia. Neuropathol Appl Neurobiology. 2008; 34(4): 379–93.
20. Commete L., Tanner S.F., Ramenghi L., Miall L. et al. Magnetic resonance imaging of the infant brain: anatomical characteristics and clinical significance of punctate lesions. Arch Dis Child Fetal Neonatal Ed. 2002; 86: 171–7.
21. Papile L.A., Burstein J., Burstein R., Koffler H.et al. Incidence and evolution of subependimal and intraventricular hemorrhage: a study of infants with birth weights less than 1.500gm. Pediatr. 1978; 92: 529–34.
22. Kidokoro H., Okumura A., Watanabe K. Abnormal brushes in preterm infants with periventricular leucomalacia. Neuropediatrics. 2006; 37(5): 265–8.
23. Latal B. Prediction of Neurodevelopmental Outcome after Preterm Birth. Pediatr Neurology. 2009; 40: 413–9.
24. Zacharia Z., Zimine S., Lovblad K.O., Ozdoba C. et al. Early Assessment of Brain Maturation by MR Imaging Segmentation in Neonatesand Premature Infants. AJNR-Am. J Neuroradiology. 2006; 27: 972–7.
25. Douglas-Escobar M., CUI Y, Bennett J., Shuster J. et al. A Pilot Study of Novel Biomarkers in Neonates With Hypoxic-Ischemic Encephalopathy. Pediatric Res. 2010; 68: 531–6.
26. Leviton A., Oilles F. Periventricular leukomalacia. Arch of Neurology. 2000; 103(28): 7–13.

REFERENCE

1. Barashnev Yu.I. Perinatal'naya nevrologiya. [Perinatal Neurology]. M.: Triada-X; 2005. (in Russian).
2. Bronnikov V.A. Vliyaniye perinatal'nykh faktorov riska na tyazhest' spasticheskikh form detskogo tserebral'nogo paralicha. [The effect of perinatal risk factors on the severity of spastic forms of cerebral palsy]. Rossiyskiy vestnik perinatologii i pediatrii. 2005; 5: 42. (in Russian).
3. Trofimova T.N., Iova A.S., Voronin D.V., Khalikov A.D. Luchevyye issledovaniya golovnogo mozga ploda i novorozhdennogo. [Radiation studies of the brain of the fetus and newborn]. SPb.: Baltiyskiy Meditsinskiy Obrazovatel'nyy Tsentr; 2011. (in Russian).
4. Sridhar K., Praveen K., Katariya S. and Narang A. Postasphyxai Encephalopathy in Preterm Neonates.The Indian j. of Pediatrics. 2001; 68: 1121–5.
5. Rudenko N.V., Beshova S.N. Klinicheskiye osobennosti sostoyaniya zdorov'ya gluboko nedonoshennykh detey na pervom i vtorom etapakh vykhazhivaniya v primorskom kraye. [Clinical features of the health status of deeply premature babies in the first and second stages of nursing in the Primorsky Territory]. Sovremennyye problemy nauki i obrazovaniya. Elektronnyy nauchnyy zhurnal. 2012: 3. Available at: http: / vak.ed.gov.ru. (in Russian).
6. Savel'yeva G.M., Sichinava L.G. Gipoksicheskiye perinatal'nyye povrezhdeniya tsentral'noy nervnoy sistemy u ploda i novorozhdennogo. [Hypoxic perinatal damage to the central nervous system in the fetus and newborn]. Rossiyskiy vestnik perinatologii i pediatrii. 1995; 3: 19–23. (in Russian).

7. Lee J.D., Park Hae-Jeong, Park Eun-Sook, Park B. et al. Motor pathway injury in patients with periventricular leucomalacia and spastic diplegia. Brain. 2001; 7: 1–12.
8. Schouman-Claeys E., Henry-Feugeas M.C., Roset F., Larroche J.C., et al. Quantative Sonographic Feature Analysis of Clinical Infant Hypoxia: A Schouman-Claeys E. Periventricular leukomalacia: correlation between MR imaging and autopsy finding during the first 2 months of life. Radiology. 1993; 189: 59–64.
9. Melashenko T.V., Pozdnyakov A.V., Aleksandrov T.A. Neyrovizualizatsiya golovnogo mozga u donoshennykh novorozhdennykh s gipoksicheskoy entsefalopatiyey. [Neuroimaging of the brain in full-term infants with hypoxic encephalopatia]. Pediatr. 2016; 7(3): 157. (in Russian).
10. Melashenko T.V., Pozdnyakov A.V., L'vov V.S., Ivanov D.O. MRT patterny gipoksicheski-ishemicheskogo porazheniya golovnogo mozga u donoshennykh novorozhdennykh. [MRT patterns of hypoxic-ischemic brain damage in full-term newborns]. Pediatr. 2017; 8(6): 86–93. (in Russian).
11. Mikheyeva N.I., Filippov E.S., Belogorova T.A., Vanyarkina A.S., Shishkina A.A. Gipoksicheski-ishemicheskaya entsefalopatiya u novorozhdennykh, rozhdennykh v tyazheloy asfiksii. [Hypoxic-ischemic encephalopathy in newborns born in severe asphyxia]. Byulleten' VSNTS SO RAMN. 2017; 2(2): 114. (in Russian).
12. Skoromets A.P., Shumilina M.V., Vetchinkina Yu.V., Pravdukhina G.P. Novyye podkhody v diagnostike gipoksicheski-ishemicheskoy entsefalopatii. [New approaches in the diagnosis of hypoxic-ischemic encephalopathy]. Peditr. 2011; 2(3): 35–42. (in Russian).
13. Dyusenova S.B., Korneyeva E.A., Dombrovskaya I.L. Posledstviya postgipoksicheskikh izmeneniy golovnogo mozga u detey: klinicheskiye osobennosti i diagnostika. [The consequences of posthypoxic changes in the brain in children: clinical features and diagnosis]. Uspekhi sovremennogo yestestvoznaniya. 2014; 7: 9–11. (in Russian).
14. Volodin N.N., Medvedev M.I., Degtyareva M.G., Gorbunov A.V., Rogatkin S.O., Grebennikova O.V., Potapova O.V., Mikhaylova Ye.N., Voronov V.V. Rannyaya diagnostika neblagopriyatnykh posledstviy perinatal'nykh gipoksicheski-ishemicheskikh porazheniy golovnogo mozga u nedonoshennykh detey i optimizatsiya ikh lecheniya. [Early diagnosis of the adverse effects of perinatal hypoxic-ischemic brain damage in premature infants and optimization of their treatmen]. Pediatriya. 2010; 89(2): 101–6. (in Russian).
15. Bell E at al. Magnetic resonance imaging (MRI) and prognostication in neonatal hypoxic-ischemic injury: a vignette-based study of Canadian specialty physicians. J Child Neurol. 2015; 30(2)4: 74–81.
16. Dinan D. et al: Easily overlooked sonographic findings in the evaluation of neonatal encephalopathy: lessons learned from magnetic resonance imadging. Semin Ultrasound CT MR. 2014; 35(6): 627–51.
17. Webber D.J., Marka van Blitterswijk and Siddnarthan Chandran. Neuroprotective Effect of Oligodendrocyte Precursor Cell Transplotation in a Long-Term Model of Periventricular Leicomalacia. The Amer. J. of Pathology. 2009; 175(6): 2332–42.
18. Mc. Quillen P.S., Sheldon R.A., Shatz C.I. Selective vulnerability of subplate neurons after early neonatal hypoxia-ischemia. J Neurosci. 2003; 23(8): 3308–15.
19. Lechpammer M., Manming S.M., Sabo E., Samonte F. et al. Minocycline treatment following hypoxic-ischemic injury attenuates white matter injury in a rodent model of periventricular leucomalacia. Neuropathol Appl Neurobiology. 2008; 34(4): 379–93.
20. Commete L., Tanner S.F., Ramenghi L., Miall L. et al. Magnetic resonance imaging of the infant brain: anatomical characteristics and clinical significance of punctate lesions. Arch Dis Child Fetal Neonatal Ed. 2002; 86: 171–7.
21. Papile L.A., Burstein J., Burstein R., Koffler H.et al. Incidence and evolution of subependimal and intraventricular hemorrhage: a study of infants with birth weights less than 1.500gm. Pediatr. 1978; 92: 529–34.
22. Kidokoro H., Okumura A., Watanabe K. Abnormal brushes in preterm infants with periventricular leucomalacia. Neuropediatrics. 2006; 37(5): 265–8.
23. Latal B. Prediction of Neurodevelopmental Outcome after Preterm Birth. Pediatr Neurology. 2009; 40: 413–9.
24. Zacharia Z., Zimine S., Lovblad K.O., Ozdoba C. et al. Early Assessment of Brain Maturation by MR Imaging Segmentation in Neonatesand Premature Infants. AJNR-Am. J Neuroradiology. 2006; 27: 972–7.
25. Douglas-Escobar M., CUI Y, Bennett J., Shuster J. et al. A Pilot Study of Novel Biomarkers in Neonates With Hypoxic-Ischemic Encephalopathy. Pediatric Res. 2010; 68: 531–6.
26. Leviton A., Oilles F. Periventricular leukomalacia. Arch of Neurology. 2000; 103(28): 7–13.